

## ЭФФЕКТИВНОСТЬ ФОТОРЕФРАКЦИОННОЙ КЕРАТЭКТОМИИ НА ФОНЕ ПРОВЕДЕННОГО КРОССЛИНКИНГА РОГОВИЦЫ В ЛЕЧЕНИИ МИОПИИ И АСТИГМАТИЗМА ПРИ СУБКЛИНИЧЕСКОМ КЕРАТОКОНУСЕ

*Национальный центр Офтальмологии имени акад. Зарифы Алиевой, г.Баку, Азербайджан*

**Ключевые слова:** *кросслинкинг роговицы, миопия, астигматизм, фоторефракционная кератэктомия (ФРК)*

Кератоконус – это заболевание, характеризующееся увеличением кривизны роговицы, прогрессирующим истончением и, в конечном итоге, невоспалительной дегенеративной эктазией роговицы. В результате эктазии роговица становится более тонкой и эластичной, что вызывает близорукость и нерегулярный астигматизм. В последнее время число случаев заболеваемости кератоконусом значительно возросло, в связи с ухудшением состояния окружающей среды, особенно с увеличением уровня облучения [1,2,3].

Цель хирургического лечения - остановить прогрессирование эктазии, устранить неровности роговицы и свести к минимуму показатели рефракции. Для этого используют методы кросслинкинга роговицы для стабилизации роговицы и предотвращения прогрессирования заболевания, а также топографическую трансэпителиальную фоторефракционную кератэктомию (ФРК) для коррекции остаточных рефрактерных дефектов [4-7].

Во время кросслинкинга роговицы плотные соединения между молекулами коллагена обусловлены образованием новых прочных связей, «мостиков». Это вызывает увеличение плотности и структуры роговицы. Этот метод считается важным процессом в предотвращении развития эктазии [8].

Кератоциты и пластинки, образовавшиеся после операции кросслинкинг с точки зрения количества и качества зрения, достигают своей морфофункциональной активности через шесть месяцев. Как только роговица полностью стабилизируется, остаточный рефракционный дефект может быть удален путем топографической трансэпителиальной абляции (топо-ФРК) или соответствующей имплантации интраокулярной линзы [9 -11].

В настоящее время во всем мире имеется несколько видов лечения, которые проводятся в разных последовательностях, чтобы остановить прогрессирование кератоконуса [12,13].

**Цель** – оценить клинические результаты комбинированного метода кросслинкинга роговицы с последующей фоторефракционной кератэктомией в лечении миопии и астигматизма у пациентов с субклиническим кератоконусом.

### **Материал и методы**

В исследование вошли 11 пациентов (14 глаз), в возрасте от 21-го до 33-х лет. Из них 7 мужчин и 4 женщины. Исследование было проведено в Эксимерлазерном отделе Национального Центра Офтальмологии имени акад. Зарифы Алиевой в течение 2018-2019 гг. Комбинированное лечение состояло из 2-х этапов и включало в себя проведение в начале кросслинкинга роговицы, а через 6-8 месяцев фоторефракционную кератэктомию (ФРК). В данное исследование вошли пациенты с пахиметрией роговицы выше 490 микрон. Всем пациентам кросслинкинг роговицы проводился на аппарате Vega Bon, а фоторефракционная кератэктомия выполнялась на эксимерном лазере WaveLight-Allegretto EX500 (Alcon). Все операции выполнялись с использованием дооперационных расчетов на аппаратах WaveLight Topolazer и WaveLight Analazer (Alcon).

Всем пациентам были проведены стандартные предоперационные обследования: визометрия, рефрактометрия, тонометрия, оптическая когерентная томография (Visante OCT) (Carl Zeiss) и исследование переднего отрезка глаза при помощи Шеймпфлюг камеры на аппарате WaveLight Oculyzer (Alcon).

Кросслинкинг роговицы проводили по общепринятой методике. После капельной анестезии проводилась дезэпителизация роговицы в зоне 8-9 мм. Далее, в течении 30 минут проводилась инстилляционная изотонического раствора рибофлавина без декстрана, на роговицу. После инстилляционной рибофлавина роговица подвергалась ультрафиолетовому облучению. Экспозиция длилась до 30-ти минут, в течении которых с интервалом в 2 минуты инстиллировали рибофлавин.

Через 6-8 месяцев после проведения кросслинкинга роговицы и стабилизации прогрессирования забо-

левания производились предоперационные расчеты на аппаратах WaveLight Topolazer и WaveLight Analyzer (Alcon).

Далее всем пациентам проводилась фоторефракционная кератэктомия по общепринятой методике.

#### Результаты и их обсуждение

В ходе предоперационного обследования были получены следующие данные: острота зрения без коррекции  $0,2 \pm 0,15$ ; острота зрения с коррекцией  $0,5 \pm 0,18$ ; сферический эквивалент рефракции  $-3,0 \pm 1,5$  дптр.; цилиндрический компонент от  $-1,0$  до  $-3,25$  дптр.; ВГД –  $15,2 \pm 3,9$  мм рт.ст.; пахиметрия роговицы: в центре роговицы –  $523 \pm 21$  мкм, в центре эктазии –  $515 \pm 17,3$  мкм; У всех пациентов кератометрические показания были K1  $44,38 \pm 0,93D$ , K2  $48,64 \pm 0,73D$ . На кератотопограммах регистрировались характерные морфологические изменения роговицы, соответствующие субклинической форме кератоконуса (табл.1).

При планировании операций, зона абляции составила  $6,5$  мм у всех пациентов.

Таблица 1

#### Функциональные результаты пациентов до и после проведения комбинированного метода ФРК и кросслинkinга роговицы

Данные	До операции	После операции
НКОЗ	$0,2 \pm 0,15$	$0,5-0,7$
КОЗ	$0,5 \pm 0,18$	$0,7-0,8$
Sph	$-3,0 \pm 1,5D$	$-0,5 \pm 0,75D$
Cyl	от $-1,0$ до $-3,25D$	$0,25 - 1,25D$
K1	$44,38 \pm 0,93D$	$43,1 - 48,3D$
K2	$48,64 \pm 0,73D$	$40,2 - 45,7D$
Пахиметрия в центре роговицы (мкм)	$523 \pm 21$	$462 \pm 22,1$
Пахиметрия в центре эктазии (мкм)	$515 \pm 17,3$	$441 \pm 6,5$

После проведения комбинированного метода фоторефракционной кератэктомии и кросслинkinга роговицы были получены следующие результаты: Показатели кератометрии снизились с  $43,1 - 48,3$  дптр до  $40,2 - 45,7$  дптр; Некорректируемая острота зрения увеличилась с  $0,05 - 0,1$  до  $0,5-0,7$ ; Показатели сферического эквивалента рефракции снизились до  $-0,5 \pm 0,75$  дптр.; Показатели астигматизма снизились с  $-2,25 - 4,25$  дптр до  $0,25 - 1,25$  дптр; Пахиметрия роговицы составляла: в центре роговицы –  $462 \pm 22,1$  мкм, в центре эктазии –  $443 \pm 19,7$  мкм. После абляции толщина остаточной стромы роговицы составила  $371 \pm 6,5$  мкм.

#### Клинический случай

Пациент А.Э., 29 лет обратился в Национальный Центр Офтальмологии имени акад. Зарифы Алиевой в 2017-ом году с жалобами на снижение остроты зрения обоих глаз. В ходе биомикроскопического и топографического обследования пациенту был поставлен диагноз Кератоконус 1-ой стадии на правом глазу и субклинический кератоконус на левом глазу. Была проведена методика кросслинkinга роговицы с последующим проведением фоторефракционной кератэктомии на обоих глазах (Рис.1 а, б). Результаты до и после проведения комбинированного метода ФРК и кросслинkinга роговицы представлены в Таблице 2.

Таблица 2

#### Функциональные результаты пациента А.Э. до и после проведения комбинированного метода ФРК и кросслинkinга роговицы

Данные	До операции	После операции
НКОЗ	0,1	0,6
КОЗ	0,5	0,7
Sph	$-3,5D$	$-0,5D$
Cyl	$-2,75D$	$-0,75D$
K1	43,00	41,3D
K2	45,78	43,5D
Пахиметрия в центре роговицы (мкм)	505	456
Пахиметрия в центре эктазии (мкм)	503	451

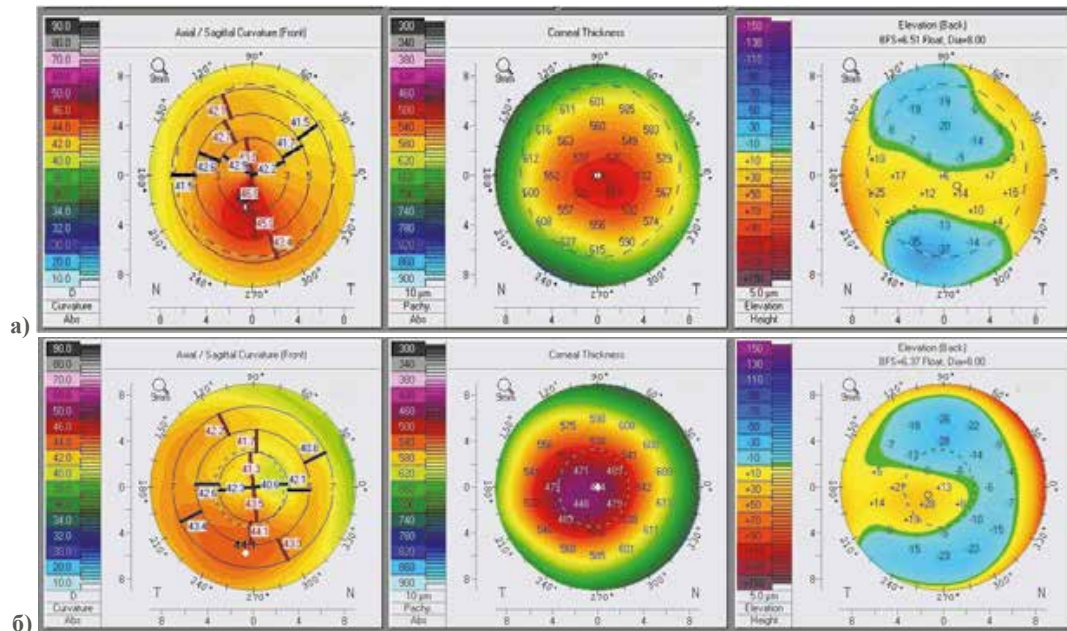


Рис.1. Топография роговицы пациента А.Э. с субклиническим кератоконусом до (а) и после (б) проведения комбинированного метода ФРК и кросслинкинга роговицы

Учитывая, что в последнее время кератоконус является наиболее распространенным глазным заболеванием, которое может привести к более низким результатам с быстрым прогрессированием. Субклинический кератоконус очень часто не поддается коррекции очками, следовательно, требует более эффективного лечения [1, 5]. Исследования показали, что практика CXL эффективно останавливает развитие кератоконуса. Последние исследования показывают, что при помощи кросслинкинга кератометрические показатели снижаются и астигматизм может быть снижен с -2,0 до -1,0 дптр. Поэтому для коррекции остаточных рефракционных дефектов авторы используют интраокулярную торическую линзу или топографо-транспэпителиальный ФРК. Тем самым добиваются наилучших результатов [7].

Представленная комбинированная методика, широко используется нашими зарубежными коллегами, и результаты в значительной степени являются положительными. В том числе с 2015-го года в нашем центре начали применять эту методику, что позволило подтвердить результаты, добиться стабилизации процесса с тенденцией улучшения зрения, обеспечив тем самым более повышенный уровень качества жизни [14, 15].

### Заклучение

Послеоперационные наблюдения пациентов в течение одного года показывают, что в результате проведенного кросслинкинга происходят структурные изменения роговицы и останавливается развитие кератоконуса на самой начальной стадии.

Фоторефрактивная кератэктомия, для коррекции остаточных рефракционных дефектов и максимизации остроты зрения в свою очередь, может значительно улучшить качество жизни пациентов.

Анализ топографических результатов до и после лечения пациентов с субклиническим кератоконусом показывает, что такие параметры, как центральная толщина и плотность роговицы, остаются стабильными в течение всего срока наблюдения. Таким образом, двухэтапная методика является достаточно эффективной, безопасной и улучшает качество жизни пациентов с субклиническим кератоконусом.

### ЛИТЕРАТУРА:

1. Abduləliyeva F.I. Klinik və subklinik keratokonusun dərəcələrinin diaqnostikasında buynuz qişa parametrlərinin yeni qiymətləndirmə meyarları // Oftalmologiya, №1, 2014, s.15-16
2. Солодкова Е.Г., Фокин В.П., Балалин С.В., Мелихова И.А. Эффективность и безопасность модифицированной методики кросслинкинга роговичного коллагена // Современные технологии в офтальмологии, 2015, v.4(8), p.194-198.
3. Гусейнов Х.Р., Гусейнов Э.С., Гумбатова Н.Р. Наш опыт хирургического лечения кератоконуса // РМЖ Клин. Офтальмол., 2009, с.21.

4. Repplinger B., Kohnen T. Intraocular pressure after implantation of an ICL with aquaport: Development of intraocular pressure after implantation of an ICL (model V4c) with aquaport without iridotomy // *Ophthalmologie*, 2017, p.8.
5. Chang C.Y., Hersh P.S. Corneal collagen cross-linking: a review of 1-year outcomes // *Eye Contact Lens*. 2014 Nov, v.40(6), p.345-352.
6. Wittig-Silva C., Chan E., Islam F.M., Wu T., Whiting M., Snibson G.R. A randomized, controlled trial of corneal collagen cross-linking in progressive keratoconus: three-year results // *Ophthalmology*. 2014 Apr, v.121(4), p.812-821.
7. Padmanabhan P., Radhakrishnan A., Venkataraman A.P. et al. Corneal changes following collagen cross linking and simultaneous topography guided photoablation with collagen cross linking for keratoconus // *Indian J. Ophthalmol.*, 2014, v.62(2), p.229-235.
8. Giacomini N.T., Mello G.R., Medeiros C.S. et al. Intracorneal Ring Segments Implantation for Corneal Ectasia // *J. Refract. Surg.*, 2016, v.32(12), p.829-839.
9. Torquetti L., Cunha P., Luz A. et al. Clinical Outcomes After Implantation of 320°-Arc Length Intrastromal Corneal Ring Segments in Keratoconus // *Cornea*, 2018, 26, v.37(10), p.1299-1305.
10. Caporossi A., Baiocchi S., Mazzotta C. et al. Parasurgical therapy for keratoconus by riboflavin-ultraviolet type A rays induced cross-linking of corneal collagen – Preliminary refractive results in an Italian study // *J. Refract. Surg.*, 2006, v.32, p.837-845.
11. Coskunseven E., Kymionis G.D., Tsiklis N.S. et al. One-year results of intrastromal corneal ring segment implantation (KeraRing) using femtosecond laser in patients with keratoconus // *Am. J. Ophthalmol.*, 2008, v.145, p.775-779.
12. Ibrahim O., Elmassry A., Said A. et al. Combined femtosecond laser-assisted intracorneal ring segment implantation and corneal collagen cross-linking for correction of keratoconus // *Clin. Ophthalmol.*, 2016, v.22(10), p.521-526.
13. Heikal M.A., Abdelshafy M., Soliman T.T. et al. Refractive and visual outcomes after Keraring intrastromal corneal ring segment implantation for keratoconus assisted by femtosecond laser at 6 months follow-up // *Clin. Ophthalmol.*, 2016, v.11, p.81-86.
14. Efehan Coskunseven. Combined treatment for keratoconus // *Ophthalmology Times Europe* 1 Aug. 2011, v.7(6), p.1045-1047.
15. Coskunseven E., Jankov M.R., Hafezi F. Effect of treatment sequence in combined intrastromal corneal rings and corneal collagen crosslinking for keratoconus // *J. Cataract. Refract. Surg.*, 2009, v.35, p.2084-2091

Mirişova M.F.

## SUBKLİNİK KERATOKONUS ZAMANI MİOPIYANIN VƏ ASTİQMATİZMİN MÜALİCƏSİNDƏ KEÇİRİLƏN BUYNUZ QIŞANIN KROSSLİNKİNQİ FONUNDA FOTOREFRAKSİON KERATEKTOMİYANIN EFFEKTİVLİYİ

*Akad. Zərifə Əliyeva adına Milli Oftalmologiya Mərkəzi, Bakı şəh., Azərbaycan*

**Açar sözlər:** *buynuz qişa, fotorefraktiv keratektomiya (FRK), miopiya, astigmatizm*

### XÜLASƏ

**Məqsəd** – subklinik keratokonuslu pasiyentlərdə miopiya və astigmatizmin müalicəsində kombinə edilmiş buynuz qişanın krosslinkinqi və fotorefraksiyon keratektomiya metodunun klinik nəticələrini qiymətləndirmək.

#### **Material və metodlar**

Bu araşdırma 2018-2019 illərdə akademik Zərifə Əliyeva adına Milli Oftalmologiya Mərkəzinin eksimer lazer şöbəsinə aparılmışdır. Tədqiqata 21 ilə 33 yaş arasında 11 xəstə (14 göz) daxil edilmişdir. Əməliyyatdan əvvəl müayinə zamanı aşağıdakı məlumatlar əldə edildi: korreksiyasız görmə itiliyi  $0,2 \pm 0,15$ ; korreksiya ilə görmə itiliyi  $0,5 \pm 0,18$ ; sferik ekvivalenti  $-3,0 \pm 1,5D$ ; silindrik komponenti  $-1,0$ -dən  $-3,25$  dioptriyaya qədər; buynuz qişanın paximetriyası: buynuz qişanın mərkəzində -  $523 \pm 21$  mikron, ektaziyanın mərkəzində -  $515 \pm 17,3$  mikron; Bütün

xəstələrdə keratometrik göstəricilər K1  $44.38 \pm 0.93D$ , K2  $48.64 \pm 0.73D$  idi. Bütün xəstələrdə kombinə olunmuş müalicə 2 mərhələdən ibarət idi və buynuz qişanın krosslinkinqindən 6-8 ay sonra fotorefraktiv keratektomiya (FRK) keçirilib.

#### Nəticə

Fotorefraktiv keratektomiya və buynuz qişanın krosslinkinqi birləşdirilmiş metodundan sonra aşağıdakı nəticələr əldə edildi: Keratometriya dəyərləri 43.1 - 48.3 dioptriyaadan 40.2 - 45.7 dioptriya qədər azaldı; refraksiyanın sferik ekvivalent göstəriciləri  $-0.5 \pm 0.75$  diop-a enmişdir; Astigmatizm dərəcələri -2.25 - 4.25 dioptriyaadan 0.25 - 1.25 dioptriyaaya enmişdir; Buynuz qişanın paximetriyası: buynuz qişanın mərkəzində -  $462 \pm 22.1$  mikron, ektaziyanın mərkəzində -  $443 \pm 19.7$  mikron; Korreksiyasız görmə itiliyi 0,05 - 0,1 ilə 0,5-0,7 arasında artdı.

#### Yekun

Subklinik keratokonus olan xəstələrin müalicəsindən əvvəl və sonra topoqrafik nəticələrin təhlili göstərir ki, buynuz qişanın mərkəzi qalınlığı və sıxlığı kimi parametrlər müşahidə müddəti ərzində sabit qalır. Beləliklə, bu iki mərhələli texnika olduqca təsirli və təhlükəsizdir.

Mirishova M.F.

## EFFICIENCY OF PHOTOREFRACTIVE KERATECTOMY AGAINST THE BACKGROUND OF CORNEAL CROSS-LINKING IN THE TREATMENT OF MYOPIA AND ASTIGMATISM IN SUBCLINICAL KERATOCONUS

*National Center of Ophthalmology named after acad. Zarifa Aliyeva, Baku*

**Key words:** *cornea, photorefractive keratectomy, myopia, astigmatism*

### SUMMARY

**Aim** – to evaluate the clinical results of the combined method of PRK and corneal crosslinking in the treatment of myopia and astigmatism in patients with subclinical keratoconus.

#### Material and methods

This study was conducted in the excimer laser department of the National Center of Ophthalmology named after academician Zarifa Aliyeva during 2018-2019. The study included 11 patients (14 eyes), aged 21 to 33 years. During the preoperative examination, the following data were obtained: visual acuity without correction  $0.2 \pm 0.15$ ; visual acuity with a correction of  $0.5 \pm 0.18$ ; spherical equivalent of refraction  $-3.0 \pm 1.5$ dptr.; cylindrical component from -1.0 to -3.25 diopters; corneal pachymetry: in the center of the cornea -  $523 \pm 21$  microns, in the center of ectasia -  $515 \pm 17.3$  microns; In all patients, keratometric indications were K1  $44.38 \pm 0.93D$ , K2  $48.64 \pm 0.73D$ . The combined treatment consisted of 2 stages and included the initiation of corneal crosslinking and photorefractive keratectomy (PRK) 6-8 months after corneal crosslinking.

#### Results

After the combined method of photorefractive keratectomy and corneal crosslinking, the following results were obtained: Keratometry values decreased from 43.1- 48.3 diopters to 40.2 - 45.7 diopters; indices of the spherical equivalent of refraction decreased to  $-0.5 \pm 0.75$  diop.; The astigmatism indices decreased from -2.25 - 4.25 diopters to 0.25 - 1.25 diopters; Pachymetry of the cornea was: in the center of the cornea -  $462 \pm 22.1$   $\mu$ m, in the center of ectasia -  $443 \pm 19.7$   $\mu$ m; Unadjusted visual acuity increased from 0.05 - 0.1 to 0.5-0.7.

#### Conclusion

Analysis of topographic results before and after treatment of patients with subclinical keratoconus shows that parameters such as central thickness and density of the cornea remain stable throughout the observation period. Thus, this two-stage technique is quite effective and safe.

#### Для корреспонденции:

*Миршова Мирана Фархад кызы, доктор философии по медицине, старший научный сотрудник эксимерлазерного отдела Национального Центра Офтальмологии акад. Зарифы Алиевой;*

*Адресс: AZ1114, г.Баку, ул. Джавадхана 32/15*

*Тел.: (+994 50) 391 75 35;*

*E-mail: dr\_mirishova@yahoo.com, mirana@mirishova.com*