

Миришова М.Ф., Гурбанов Р.С.

КЛИНИКО-ФУНКЦИОНАЛЬНЫЕ РЕЗУЛЬТАТЫ ПРИМЕНЕНИЯ ГИБРИДНЫХ КОНТАКТНЫХ ЛИНЗ CLEAR KONE У ПАЦИЕНТОВ С КЕРАТОКОНУСОМ, ДО И ПОСЛЕ ПРОВЕДЕНИЯ КРОССЛИНКИНГА РОГОВИЧНОГО КОЛЛАГЕНА.

Национальный Центр Офтальмологии имени академика Зарифы Алиевой, Азербайджан, г. Баку

Ключевые слова: кератоконус, гибридные контактные линзы Clear Kone, кросслинкинга

Кератоконус – дегенеративное невоспалительное заболевание глаза, при котором роговица истончается и принимает коническую форму. Кератоконус является самой распространённой формой дистрофии роговицы, встречающаяся примерно у одного человека из 2000, поражает людей независимо от пола или национальности [1]. Исследования Fink VA с соавт. показали, что у женщин кератоконус встречается чаще [2]. Pearson A.R. с соавт. утверждают что частота заболевания у лиц азиатского происхождения в 4.4 раза выше по сравнению с европеоидами [3].

Кератоконус приводит к серьёзному ухудшению зрения, в связи с развитием иррегулярного астигматизма. Очки позволяют корректировать только слабый астигматизм на ранней стадии кератоконуса, но острота зрения со временем падает, вынуждая пациента использовать контактные линзы [4].

Высокий зрительный эффект при ношении линз удается получить благодаря слезной жидкости, заполняющей пространство между роговицей и линзой, которая создаёт более равномерное преломление света [5].

Для кератоконуса разработано несколько типов линз. При неравномерном конусе бывает трудно обеспечить баланс нескольких показателей: оптимальной площади контакта линзы с роговицей, стабильности линзы на поверхности глаза, и степени достигаемой коррекции [6].

В недалеком прошлом, традиционно, при кератоконусе использовали жёсткие газопроницаемые контактные линзы и специальные, мягкие, гидрофильные линзы большей толщины. Однако надо отметить, что мягкие контактные линзы при прогрессирующей деформации роговицы не обеспечивают достаточный коррекционный эффект, в связи с тем, что они повторяют форму конусовидной роговицы [7]. Коррекция жесткими контактными линзами дает высокую остроту зрения, однако, по данным разных авторов от 13% до 32% пациентов с кератоконусом их не переносят [8].

В качестве устранения недостатков коррекции жесткими и мягкими контактными линзами были разработаны гибридные линзы ClearKone с твёрдым центром (пафлуфакон Д) и мягкой каймой (хемиберфликон А), диаметром 14,5 мм [9]. Центральная часть линзы не соприкасается с поверхностью роговицы. Данные линзы обладают всеми преимуществами жестких газопроницаемых и мягких гидрофильных линз и могут использоваться при кератоглобусе, пеллюцидной маргинальной дегенерации, эктазиях после ФРК и Lasik, а также при высоком астигматизме.

Цель работы. Сравнить и оценить эффективность и преимущества применения гибридных контактных линз Clear Kone у пациентов с кератоконусом до и после проведения кросслинкинга роговичного коллагена.

Материал и методы. Все пациенты проходили обследования и наблюдались в Национальном Центре Офтальмологии имени акад. Зарифы Алиевой. В материал обследования вошли 19 глаз (12 пациентов) с диагнозом кератоконус I-III стадии, носившие гибридные контактные линзы ClearKone, из них на 14 глазах (8 пациентов) был проведен кросслинкинг коллагена роговицы на аппарате VEGA CBM-X-Linker (CSO, Италия) в связи с прогрессированием кератоконуса с дальнейшим подбором гибридных контактных линз ClearKone.

Всем пациентам проводилось стандартное обследование, включающее: рефрактометрию (авторефрактометр - RC-5000, Tomey, Япония), визометрию (проектор знаков, фороптор – HDR-7000, Huvitz, Корея), тонометрию (бесконтактный тонометр - FT-1000, Tomey, Япония), исследование переднего отрезка глаза на шеймпфлог камере (Pentacam HR, Oculus, Германия), оптическую когерентную томографию (Visante OCT, Zeiss, Германия).

Срок наблюдения составил $26,35 \pm 1,56$ месяцев.

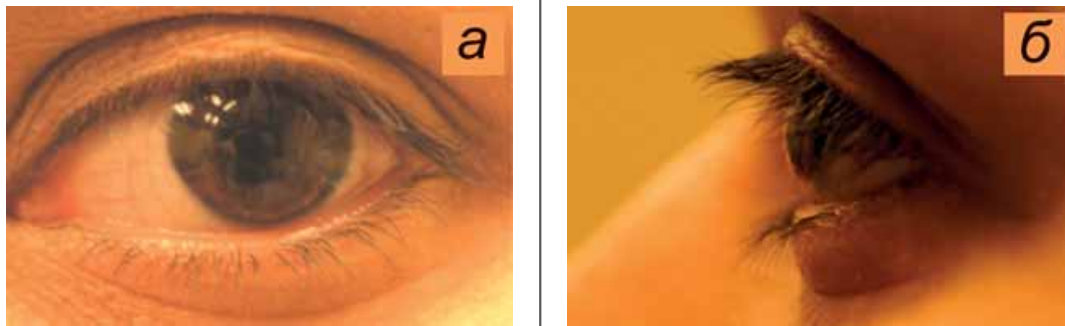


Рис.1 Контактная линза ClearKone на роговице у пациента с диагнозом кератоконус II стадии.

Обсуждение результатов.

Пациенты с кератоконусом наблюдались в течение 1 года после назначения гибридных контактных линз ClearKone.

Острота зрения пациентов с максимальной коррекцией была в среднем $0,25 \pm 0,10$ (от 0,1 до 0,6). В контактных линзах ClearKone острота зрения была $0,78 \pm 0,14$ (от 0,6 до 0,9). Рефракция роговицы была в среднем $52,40 \pm 3,45$ (от 48,50 до 56,50 Д.), топографический астигматизм $-5,23 \pm 3,89$ Д., сферозэквивалент рефракции глаза составил $-8,31 \pm 3,28$ Д (от $-3,25$ до $-9,25$ Д.).

Функциональные показатели, а именно, ухудшение остроты зрения и усиление рефракционных данных роговицы, через 1 год после ношения линз ClearKone показали прогрессирование кератоконуса на 14 глазах (8 пациентов): острота зрения - $0,23 \pm 0,11$ (от 0,1 до 0,6); рефракция роговицы – в среднем $53,12 \pm 3,61$ Д. (от 48,77 до 57,65 Д.); топографический астигматизм - в среднем $-5,63 \pm 4,02$ Д.; сферозэквивалент рефракции глаза в среднем $-8,62 \pm 3,61$ Д (от $-3,50$ до $-11,50$ Д.).

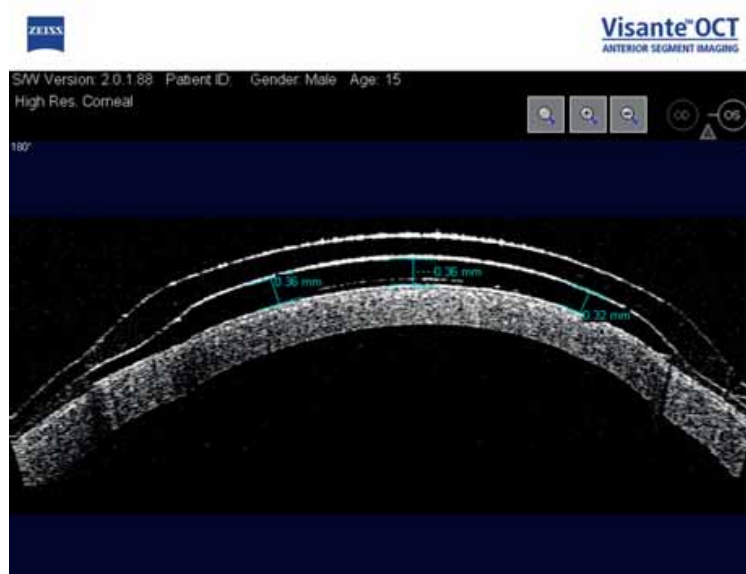

Рис. 2 Снимки ОКТ пациента с кератоконусом третьей стадии, перенесший кросслинкинг коллагена роговицы. Гибридная контактная линза Clear Kone на поверхности роговицы в правильном положении.

Пациентам был проведен кросслинкинг коллагена роговицы. Через 3 месяца после проведения кросслинкинга роговичного коллагена этим пациентам были подобраны контактные линзы ClearKone.

Через 1 год наблюдения после кросслинкинга коллагена роговицы офтальмометрия и рефракция глаза уменьшилась: острота зрения в среднем $0,25 \pm 0,12$ (от 0,1 до 0,6); рефракция роговицы - $52,82 \pm 2,84$ Д. (от 47,66 до 55,88 Д.); топографический астигматизм – в среднем $-4,61 \pm 2,34$ Д.; сферозэквивалент рефракции глаза - в среднем $-7,26 \pm 2,56$ Д (от $-2,75$ до $-8,50$ Д.).

Ретроспективный анализ функциональных результатов после проведенного кроссликинга коллагена роговицы показал, что рефракция глаза уменьшилась в среднем на $1,22 \pm 1,01$ Д., астигматизм уменьшился в среднем на $1,87 \pm 1,52$ Д., ни в одном случае не отмечалось ухудшение остроты зрения по сравнению с дооперационными данными. В контактных линзах ClearKone острота зрения была в среднем $0,82 \pm 0,09$ (от 0,6 до 0,9).

Толщина роговицы в центре уменьшилась с $482,54 \pm 21,89$ мкм и через 2 года наблюдений составила $476,17 \pm 15,22$ мкм.

Высокие показатели остроты зрения, достигнутые с помощью гибридных контактных линз, дают огромные преимущества перед использованием мягких контактных линз у пациентов с кератоконусом роговицы.

При обследовании на ОКТ во всех случаях отмечается отстояние центральной жесткой части линзы от эпителиальной роговицы на $0,19 \pm 0,03$ мм (рис.2).

Этот фактор дает огромные преимущества перед жесткими газопроницаемыми линзами, которые вплотную прилегают к эпителию роговицы.

Заклучение.

Таким образом, гибридные контактные линзы ClearKone не останавливают прогрессирование кератоконуса, однако в комбинации с кроссликингом роговичного коллагена являются идеальным методом коррекции для пациентов с кератоконусом I-III стадии. Высокий зрительный эффект и комфорт при ношении линз ClearKone дает возможность вести полноценный образ жизни.

ЛИТЕРАТУРА

1. Kennedy R.H., Bourne W.M., Dyer J.A. A 48-year clinical and epidemiologic study of keratoconus // Am. J. Ophthalmol., 1986, v.101(3), p.267-273.
2. Fink B.A., Wagner H., Steger-May K. et al. Differences in keratoconus as a function of gender // Am. J. Ophthalmol., 2005, v.140(3), p.459-68.
3. Pearson A.R., Soneji B., Sarvananthan N. et al. Does ethnic origin influence the incidence or severity of keratoconus? // Eye, 2000, v.14 (Pt 4), p.625-628.
4. Bchrakis N., Blom M.L., Stark W.J. et al. Recurrent keratoconus // Cornea, 1994, v.13(1), p.73-77.
5. Пучковская Н.А., Титаренко З.Д. Кератоконус, Кишинев: Тимпул, 1990, 72 с.
6. Слонимский Ю.Б., Слонимский А.Ю. Кератоконус: контактные линзы или кератопластика? // Глаз, 1998, №4, с.28-29.
7. Rubinstein M.P., Sud S. The use of hybrid lenses in management of the irregular cornea // Cont Lens Anterior Eye, 1999, v.22(3), p.87-90.
8. Smiddy W., Hamburg T., Kracher G. Keratoconus. Contact lens or keratoplasty? // Ophthalmology, 1988, v.95(4), p.487-492.
9. Rubinstein M.P., Sud S. The use of hybrid lenses in management of the irregular cornea // Cont Lens Anterior Eye, 1999, v.22(3), p.87-90.

Mirişova M.F., Qurbanov R.S.

KERATOKONUSU OLAN XƏSTƏLƏRDƏ BUYNUZ QIŞA KOLLAGENİNİN KROSSLINKİNQİNDƏN SONRA CLEAR KONE HİBRİD KONTAKT LİNZALARIN KLİNİK VƏ FUNKSIONAL NƏTİCƏLƏRİ.

Akademik Zərifə Əliyeva adına Milli Oftalmologiya Mərkəzi, Bakı şəh., Azərbaycan

Açar sözlər: *keratokonus, Clear Kone hibrid kontakt linzaları, krosslinkinq*

XÜLASƏ

İşin məqsədi.

Buynuz qişanın kollağenin krosslinkingindən sonra keratokonus olan xəstələrdə Clear Kone hibrid kontakt linzaların üstünlüklərinin və faydalarının qiymətləndirilməsi və müqayisəsi.

Material və metodlar.

Tədqiqata I-III mərhələli keratokonus ilə 19 göz (12 xəstə) daxil olub. Bütün xəstələrə Clear Kone hibrid linzalar seçilmişdir. Onlardan 14 gözdə (8 xəstə) VEGA CBM-X-Linker (CSO, İtaliya) cihazın köməyi ilə buynuz qişanın krosslinkinqi keçirilmişdir.

Nəticə və müzakirə.

Buynuz qişa kollağenin krosslinkinqindən 1 il sonra aşağıdakı nəticələr geyd olunur: görmə itiliyi $0,25 \pm 0,12$ (0,1-dən - 0,6-dək); buynuz qişanın refraksiyası - $52,82 \pm 2,84$ D (47,66-dən - 55,88-dək D); topoqrafik astigmatizm - $4,61 \pm 2,34$ D; gözün refraksiyasının sferoekvivalenti - $7,26 \pm 2,56$ D (-2,75-dən - -8,50-dək D).

Yekun.

Beləliklə, Clear Kone hibrid kontakt linzalar keratokonusun inkişafını dayandırmır, lakin buynuz qişa kollageninin krosslinkinqi ilə müştərək istifadəsi I-III mərhələli keratokonusu olan xəstələrdə korreksiya üçün ideal bir üsuldür.

Mirishova M.F. Gurbanov R.S.

CLINICAL AND FUNCTIONAL RESULTS OF THE CLEAR KONE HYBRID CONTACT LENS IN PATIENTS WITH KERATOCONUS, BEFORE AND AFTER THE CORNEAL COLLAGEN CROSSLINKING.

National Centre of Ophthalmology named after acad. Zarifa Aliyeva, Baku, Azerbaijan.

Key words: *keratoconus clear kone hybrid contact lens crosslinking*

SUMMARY

Aim.

Compare and evaluate the effectiveness and benefits of Clear Kone hybrid lenses in patients with keratoconus before and after corneal collagen crosslinking.

Materials and methods.

In the study there were included 19 eyes (12 patients) with keratoconus of I-III stage. For all patients there were selected Clear Kone hybrid lenses. From them, on 14 eyes (8 patients), with the help of VEGA CBM-X-Linker device (CSO, Italy) there was held corneal collagen crosslinking.

Results.

1 year after corneal collagen crosslinking the following results were observed: visual acuity $0,25 \pm 0,12$ (from 0,1 to 0,6); refraction of cornea - $52,82 \pm 2,84$ D (from 47,66 to 55,88 D); topographical astigmatism - $4,61 \pm 2,34$ D; sferoekvivalent of refraction of the eye - $7,26 \pm 2,56$ D (from -2,75 to -8,50D).

Conclusion.

Thus, ClearKone hybrid contact lenses do not stop the progression of keratoconus, but in combination with corneal collagen crosslinking is an ideal method for the correction of keratoconus patients with stage I-III.

Для корреспонденции:


Миришова Мирана Фархад кызы врач-офтальмолог, Национальный Центр Офтальмологии им. акад. З.Алиевой

Гурбанов Рашадат Сади оглы, кандидат медицинских наук, Национальный Центр Офтальмологии им. акад. З.Алиевой

Тел.: (99412) 569-91-36, (99412) 569-91-37

Ünvan: AZ1000, Bakı şəh., Cavadxan küç., məhəllə 32/15.

Email: administrator@eye.az : www.eye.az



Vigadexa™

(moxifloxacin hydrochloride 0,5% və dexamethasone phosphate 0,1%) Steril Oftalmoloji Məhlul

İnkişafı təmin edən kombinasiya

Alcon®