UOT: 617.713-007.64

Rəcəbli R.X.

OPTİK KOHERENS TOMOQRAFİYANIN VASİTƏSİ İLƏ SUBKLİNİK KERATOKONUSUN ERKƏN AŞKARLANMASI (ƏDƏBİYYAT İCMALI)

https://doi.org/10.71110/ajo7910202517025391100

Akademik Zərifə Əliyeva adına
Milli Oftalmologiya Mərkəzi,
Cavadxan küç., 32/15
AZ1114, Bakı şəh., Azərbaycan

Korrespondensiya üçün:
Rəcəbli Rövşən Xudamirzə oğlu,
Akademik Zərifə Əliyeva adına
Milli Oftalmologiya Mərkəzinin
"Qlaukoma" bölməsinin
kiçik elmi işçisi
E-mail: rajabli_oft@mail.ru
https://orcid.org/
0009-0007-4752-1638

İstinad üçün:
Rəcəbli R.X. Optik koherens tomoqrafiyanın vasitəsi ilə subklinik keratokonusun erkən aşkarlanması (ədəbiyyat icmalı). Azərbaycan Oftalmologiya Jurnalı, 2025, 17; 2 (53): 91-100.

XÜLASƏ

Xüsusilə, refraktiv cərrahiyyə öncəsi aparılan skrininq zamanı son illərdə buynuz qişanın epitelinin qalınlıq xəritəsinin qiymətləndirilməsi həm kliniki, həm də elmi araşdırma baxımından mühüm əhəmiyyət kəsb etməyə başlamışdır. Epitel paximetriyasının yerli və ya diffuz topoqrafik pozuntuları, həm ümumi buynuz qişanın refraktiv gücünə əhəmiyyətli dərəcədə təsir göstərə bilər, həm də bəzi hallarda əsas stromal pozuntuları maskalaya bilər. Buna görə də, buynuz qişanın epitelini və stromasını ayrıca təhlil etmək keratokonusun diaqnozu üçün əlavə məlumat verə bilər. Fokal epitelial qalınlıq variasiyasının ön seqment yüksək-rezolüsiyalı optik koherens tomoqrafiya (ÖS-OKT) vasitəsi ilə dəyərləndirilməsi normal topoqrafiyalı və normal klinik göstəriciləri olan gözlərdə keratokonusun çox erkən mərhələdə identifikasıyasında daha həssas bir üsul hesab olunur. Bu isə xəstəliyin erkən diaqnostikasında, xüsusən yatrogen keratektaziyanın profilaktikası və müalicəsində düzgün taktikanın seçilməsi baxımından mühüm aktuallıq kəsb edir. Buynuz qişanın epitelin təsviri refraktiv cərrahın arsenalında vacib və mütləq olan vasitədir.

Açar sözlər: *subklinik keratokonus, optik koherens tomoqrafiya, yatrogen keratektaziya, buynuz qişanın epitelial qalınlıq xəritəsi, tibbi diaqnostik cihazlar*

Müəllif münaqişələrin (maliyyə, şəxsi, peşəkar və digər maraqları) olmamasını təsdiqləyir.

Daxil olmuşdur 28.02.2025
Çapa qəbul olunmuşdur 13.06.2025

UDC: 617.713-007.64

Rajabli R. Kh.

EARLY DETECTION OF SUBCLINICAL KERATOCONUS USING OPTICAL COHERENCE TOMOGRAPHY (LITERATURE REVIEW)

National Ophthalmology Centre named after Academician Zarifa Aliyeva, 32/15, Javadkhan str., AZ1114, Baku, Azerbaijan

For correspondence:
Rajabli Rovshan Khudamirza, junior researcher in the Glaucoma Department of the National Ophthalmology Centre named after Academician Zarifa Aliyeva
E-mail: rajabli_oft@mail.ru
https://orcid.org/0009-0007-4752-1638

For citation:
Rajabli R. Kh. Early detectıon of subclinical keratoconus using optical coherence tomography (literature review). Azerbaijan Journal of Ophthalmology, 2025, 17; 2 (53): 91-100. (In Azerb.).

https://doi.org/10.71110/ajo7910202517025391100

SUMMARY

The evaluation of final corneal epithelial thickness measurements, especially during preoperative screening for refractive surgery, has begun to receive special attention in both clinical and scientific research. Local or diffuse epithelial pachymetry topographic abnormalities can significantly affect the overall corneal refractive power and may mask some underlying stromal abnormalities. Therefore, separate analysis of the corneal epithelium and stroma may provide additional information for the diagnosis of keratoconus. Assessment of focal epithelial thickness variation using Anterior Segment High-Resolution Optical Coherence Tomography (AS-OCT) is considered a more sensitive method for the early detection of keratoconus in eyes with normal topography and clinical parameters. This is particularly important for the early diagnosis of the disease, especially in selecting appropriate strategies for the prevention and treatment of iatrogenic keratectasia. Corneal epithelial imaging is an important and must-have tool in the armamentarium of a refractive surgeon.

Key words: *subclinical keratoconus, optical coherence tomography, iatrogenic keratectasia, corneal epithelial thickness, medical diagnostic devices*

The author confirms that there are no conflicts (financial, personal, professional and other interests).

Received 28.02.2025
Accepted 13.06.2025

УДК: 617.713-007.64

Раджабли Р.Х.

РАННЕЕ ВЫЯВЛЕНИЕ СУБКЛИНИЧЕСКОГО КЕРАТОКОНУСА С ПОМОЩЬЮ ОПТИЧЕСКОЙ КОГЕРЕНТНОЙ ТОМОГРАФИИ (ОБЗОР ЛИТЕРАТУРЫ)

https://doi.org/10.71110/ajo791020251702539110 0

Национальный Центр Офтальмологии имени академика Зарифы Алиевой, ул. Джавадхана, 32/15, г. Баку, AZ1114, Азербайджан

Для корреспонденции:
Раджабли Ровшан Худамирза оглы, младший научный сотрудник отделения «Глаукома» Национального Центра Офтальмологии имени академика Зарифы Алиевой
E-mail: rajabli_oft@mail.ru
https://orcid.org/0009-0007-4752-1638

Для цитирования:
Раджабли Р.Х. Раннее выявление субклинического кератоконуса с помощью оптической когерентной томографии (обзор литературы). Азербайджанский Офтальмологический Журнал, 2025, 17; 2 (53): 91-100. (На азерб.)

РЕЗЮМЕ

Оценка окончательных расчетов толщины эпителия роговицы, особенно во время предоперационного скрининга для рефракционной хирургии, стала предметом особого внимания как в клинических, так и в научных исследованиях. Локальные или диффузные топографические аномалии эпителиальной пахиметрии могут как существенно влиять на общую преломляющую способность роговицы, так и маскировать некоторые скрытые стромальные аномалии. Таким образом, анализ эпителия и стромы роговицы по отдельности может предоставить дополнительную информацию для диагностики кератоконуса. Очаговое изменение толщины эпителия с большей вероятностью может быть обнаружено при раннем выявлении кератоконуса в глазах с нормальной топографией и нормальными клиническими данными с помощью оценки оптической когерентной томографии высокого разрешения переднего сегмента (ОС-ОКТ). Имеет большое значение в диагностике, профилактике и выборе правильной тактики лечения ятрогенной кератэктазии. Визуализация эпителия роговицы является важным и обязательным инструментом в арсенале рефракционного хирурга.

Ключевые слова: *субклинический кератоконус, оптическая когерентная томография, ятрогенная кератэктазия, толщина эпителия роговицы, медицинские диагностические приборы*

Автор заявляет об отсутствии конфликта интересов (финансовых, личных, профессиональных и других).

Поступила 28.02.2025
Принята к печати 13.06.2025

Keratokonus buynuz qişanın yüksək dərəcəli miopik refraksiya və qeyri-düzgün korneal astiqmatizm, korneanın konusabənzər deformasiyası, incəlməsi və şəffaflığının itirilməsi kimi əlamətlərlə proqressivləşən qeyri-iltihabi ektatik xəstəlikdir [1, 2].

Qlobal Keratokonus Fondunun məlumatına görə, dünya üzrə ümumi əhali arasında keratokonus riski 1:2000-dən 1:430-a qədər, əksər regionlarda isə bu göstərici hər 100000 nəfərə 50-dən 230-a qədər dəyişir [3].

Təkcə Asiya populyasiyası arasında isə xəstələnmə halları hər 10000 nəfərə təxminən 25 nəfər (yəni 1:4000) təşkil edir [4, 5]. Xəstəlik, adətən bilateral şəkildə yetkinlik yaş dövründən proqressivləşməyə başlayır, lakin 0,5-4,5% hallarda ilkin manifestasiya unilateral xarakter daşıyır və özünü büruzə verir [6, 7].

Rastgəlmə tezliyi coğrafi [8] və etnodemoqrafik amillərlə [9], ekoloji, xüsusilə də radiaktiv çirklənmə ilə [10] və orqanizmin immun statusu ilə əlaqələndirilir [11].

Xəstəliyin törətdiyi sosial və iqtisadi problemlərin əsasını görmə orqanının zədələnməsi [12], həmçinin aşkarlanmadığı üçün gizli qalan keratokonuslu gözlərdə yatrogen keratektaziyanın inkişafı nəticəsində erkən əlilliyin yaranması təşkil edir [13, 14].

Xarakterik topoqrafik dəyişikliklər və fərqli klinik əlamətlər orta və ya inkişaf etmiş keratokonusun klinik diaqnozunu asanlaşdırır. Lakin əsas çətinlik, normala yaxın, ən yaxşı gözlüklə korreksiya edilmiş görmə itiliyinə və asanlıqla müəyyən edilə bilən klinik xüsusiyyətlərə malik olmayan erkən keratokonusun diaqnostikasındadır.

Erkən və ya subklinik keratokonusun müəyyən edilməsi refraktiv kornea əməliyyatları üçün namizədlərin skrininqində xüsusilə vacibdir, çünki keratorefraktiv cərrahi prosedurlar həssas şəxslərdə gözlənilməz refraktiv nəticələrə və əməliyyatdan sonrakı ektaziyanın inkişafına səbəb ola bilər [15].

Digər əhəmiyyətli hadisə isə keratokonusun müalicəsində CXL-in inkişafı oldu. Geri dönməz görmə itkisini müalicə etmək əvəzinə, CXL xəstəliyin gedişatını qabaqcadan yavaşlatmaq və ya dayandırmaq imkanı təklif edir və kifayət qədər erkən mərhələdə təklif olunarsa, görmə itkisinin qarşısı alına bilər [16].

Xəstəliyin bir neçə təsnifatı mövcuddur.

Morfologiyasına görə keratokonus zamanı buynuz qişanın zirvəsi 3 tipdə rast gəlinir [17]:

1. Sivri (nipple) zirvə - 5 mm və daha kiçik ölçüdə olub, əsasən alt nazal bölgədə yerləşir.
2. Oval zirvə - 5-6 mm ölçüdə olub, ellipsoid şəkillidir və əsasən alt temporal sahədə yerləşir.
3. Qlobus zirvə - 6 mm-dən böyükdür və korneanın 80%-dən çox hissəsini əhatə edir, kornea qalınlığı 350 mikrondan daha aşağı ölçülərə qədər incəlir.

Cədvəl 1. *Keratokonusun Krumeich təsnifatı [18]*

Mərhələlər	*Xüsusiyyətlər*
Mərhələ 1	Ekssentrik dikləşmə Miopiya və astiqmatizm <5.0 D Əsas mərkəzi keratometrik ölçülər <48.0 D
Mərhələ 2	Miopiya və astiqmatizm 5.0-8.0 D Əsas mərkəzi keratometrik ölçülər <53.0 D Çapıq yoxdur Minimum korneal qalınlıq >400 µm
Mərhələ 3	Miopiya və astiqmatizm 8.0-10.0 D Əsas mərkəzi keratometrik ölçülər >53.0 D Çapıq yoxdur Minimum korneal qalınlıq 300-400 µm
Mərhələ 4	Refraksiya ölçülmür Əsas mərkəzi keratometrik ölçülər > 55.0 D Mərkəzi korneal çapıq Minimum korneal qalınlıq 200 µm

Krumeich təsnifatına əsasən, keratokonus xəstəliyi ön sagittal əyrilik xəritəsindəki orta keratometrik dəyərə (K dəyəri), refraksiya qüsuruna, korneanın ən incə nöqtəsinin qalınlığına və korneada çapıq olub-olmamasına görə 4 mərhələyə bölünür [18] **(cədvəl 1).**

Amsler-Krumeich (AK) sistemi keratokonusun qiymətləndirilməsində uzun müddət istifadəyə baxmayaraq, hələ də ən çox tətbiq olunan metodlardan biridir. Sistem keratometriya və optik paximetriyaya əsaslandığı üçün yalnız mərkəzi ön əyriliyi və apikal qalınlığı ölçmüşdür. Sərt qaz keçirən linzalar və dəlib-keçən keratoplastika cərrahiyyə əməliyyatı yeganə müalicə üsulu olduğu zaman faydalı olsa da, "Korneal Kollagen Krosslinkinq" kimi daha yeni müalicələr xəstəliyin daha erkən aşkarlanmasını tələb edir [19]. Topoqrafik təsnifat ön sagittal əyrilik xəritəsinə əsaslanır və 13 fərqli təsviri vardır [20] **(şək. 1)**.

ABCD grading system:

Yeni ABCD sistemi 4 parametrdən istifadə edir:

Parametr "A": Buynuz qişanın ən incə nahiyyəsində mərkəzləşmiş 3,0 mm zonada ön əyrilik radiusu.

- Parametr "B": Buynuz qişanın ən incə nahiyyəsində mərkəzləşmiş 3,0 mm zonada arxa əyrilik radiusu.
- Parametr "C": Ən nazik paximetriya (mikron ilə).
- Parametr "D": Uzaqdan ən yaxşı korreksiyalı görmə itiliyi.

Bu parametr maşın tərəfindən yaradılmayıb, lakin istifadəçi tərəfindən daxil edilməlidir (şək. 2) [21], **(cədvəl 2)** [22] .

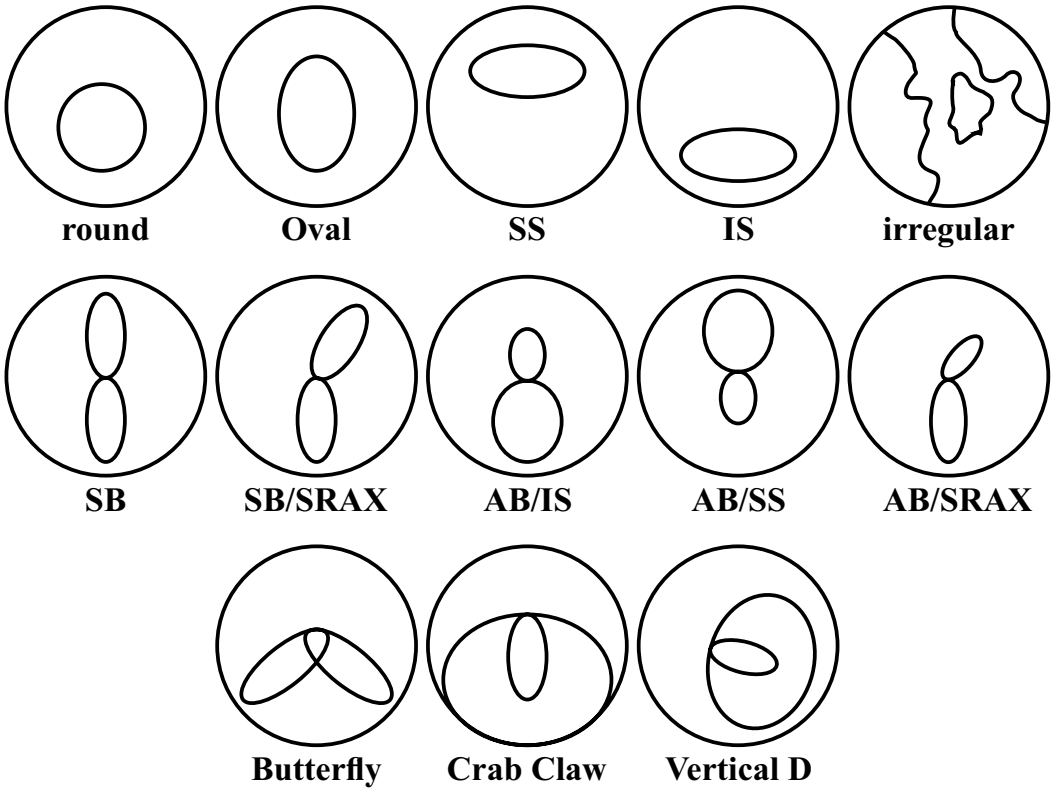

Şəkil 1. ***Round****-dairəvi,* ***Oval****-oval,* ***SS****-üst dikləşmə,* ***İS****-alt dikləşmə,* ***irregular****-qeyri-müntəzəm,* ***SB****-simmetrik hantelşəkilli,* ***SB/SRAX****- simmetrik hantelşəkilli/çəp radial bucaqlı,* ***AB/İS****-asimmetrik antelşəkilli/alt dikləşmə,* ***AB/SS****- asimmetrik hantelşəkilli/üst dikləşmə,* ***AB/SRAX****-asimmetrik hantelşəkilli/çəp radial bucaqlı,* ***Butterfly****-kəpənək,* ***Crab Claw****- xərçəng caynağı,* ***Vertical D****-şaquli D-şəkilli [20].*

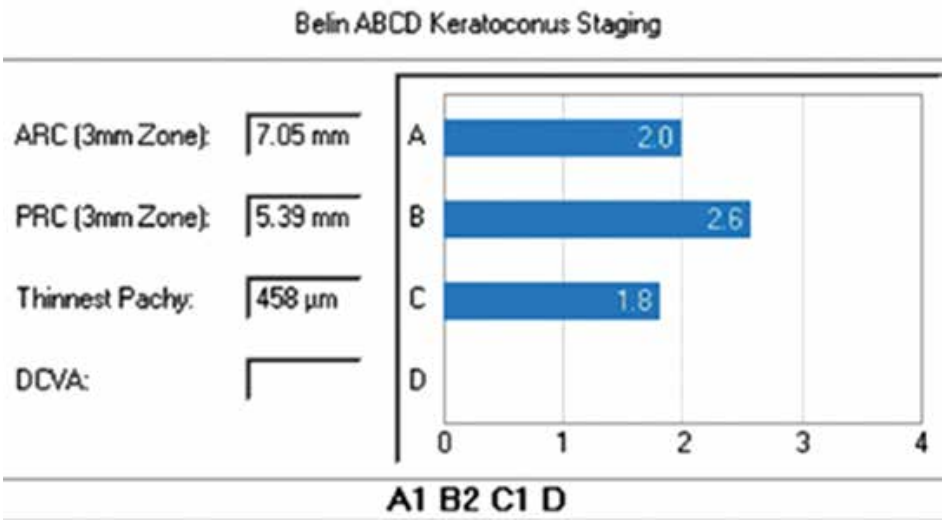

Şəkil 2. *Dörd ABCD parametri əyrilik və paximetriya qiymətlərinin faktiki radiusu ilə həm qrafik olaraq, həm də sıfırdan beşə qədər dəyişən 5 addımda təsnifatda göstərilir: ARC — ön əyrilik radiusu; PRC — arxa əyrilik radiusu; Thinnest pachy — ən incə qalınlıq; DCVA — korreksiya edilmiş görmə itiliyi [21] .*

Cədvəl 2. *Keratokonusun təsnifatı üçün ABCD dərəcələmə sistemi [22]*

ABCD meyarları	*A ARC ön əyrilik radiusu (3 mm zonada)*	*B PRC arxa əyrilik radiusu (3 mm zonada)*	*C Ən incə qalınlıq (µm)*	*D Korreksiya edilmiş görmə itiliyi*	*Çapıqlaşma*
Mərhələ 0	> 7.25 mm (< 46.5D)	> 5.9 mm (< 57.25D)	> 490	≥20/20	-
Mərhələ 1	> 7.05 mm (< 48.0D)	> 5.7 mm (< 59.25D)	> 450	> 20/20	-,+,+,+
Mərhələ 2	> 6.35 mm (< 53.0D)	> 5.15 mm (< 65.5D)	> 400	< 20/40	-,+,+,+
Mərhələ 3	> 6.15 mm (< 55.0D)	> 4.95 mm (< 68.5D)	> 300	< 20/100	-,+,+,+
Mərhələ 4	< 6.15 mm (> 55.0D)	< 4.95 mm (> 68.5D)	≤300	< 20/400	-,+,+,+

"Collaborative Longitudinal Evaluation of Keratoconus Study Group" (CLEK) tədqiqatı keratokonus xəstələrinin görmə itiliyi, biomikroskopiya zamanı buynuz qişada müşahidə edilən dəyişikliklər, keratometrik dəyərlər və topoqrafik göstəricilərə əsaslanır. Xəstəliyin təbii gedişatı əsasında keratokonus 4 mərhələyə bölünür: klinika önü, erkən klinik, inkişaf etmiş və fəsadlarla müşayiət olunan mərhələ. Erkən preklinik mərhələni təsvir etmək üçün CLEK un təklif etdiyi klassifikasiya sxemini əsas götürürük [23, 24].

Bu məqalədə istifadə olunan "subklinik keratokonus" termini erkən keratokonusa uyğun topoqrafik şəkli olan, lakin normal korreksiyalı görmə itiliyi (1,0) olan və keratokonusun klinik əlamətləri olmayan gözləri ifadə edir [25]. Bundan başqa, "forme fruste keratokonus" termini isə bir gözündə aşkar keratokonus olan xəstənin normal topoqrafiyalı digər gözünü ifadə edir [26].

Tanınmamış subklinik keratokonus "lazer in situ keratomileusis" (LASIK) əməliyyatından sonra yatrogenik ektaziyanın əsas səbəbi olub, əməliyyatdan əvvəl refraktiv cərrahiyyə skrininqinin əsas problemi olaraq qalır [15].

Eləcə də, keratokonusun erkən aşkarlanması həkimin qərar qəbul etmə vəziyyətlərində, məsələn, CXL müalicəsi ilə erkən müdaxiləyə ehtiyacın qiymətləndirilməsində kömək edə bilər. Buynuz qişanın topoqrafiyası hazırda

keratokonus və "Pellusid marjinal degenerasiya" (PMD) kimi ektatik pozuntuları qiymətləndirmək üçün qızıl standartdır [27, 28].

Belə ki, bildiyimiz kimi topoqrafiyanın interpretasiyası zamanı aşağıdakı parametrlər keratokonus xəstəliyinə şübhə oyatmalıdır: astiqmatizm >5 diopter (D), keratometriya dəyərləri (K1/ K2) > 48 D maksimal keratometriya (Kmax) oxu >49 D; mərkəzi korneal qalınlıq (CCT) < 470 µm, korneal asferiklik > 0,50 mm (cədvəl 1, şək. 1) [29]. Bununla belə, klinisistlər normal topoqrafiyaya malik gözlərdə hələ də LASIK sonrası keratektaziyanın inkişafına səbəb olan digər məlum risk faktorlarının mövcud olmadığını bildirirlər. Çox güman ki, buynuz qişanın topoqrafiyası risk altında olan bütün halları əhatə etmir [30]. Qısaca desək, subklinik keratokonusun aşkar edilməsi ilk növbədə buynuz qişanın topoqrafiyasına əsaslansa da, topoqrafiya bütün riskli halları aşkarlamaya bilər. Normal əməliyyatdan əvvəl normal topoqrafiyalı gözlərin lazer korreksiya cərrahiyyəsindən sonra ektaziyalaşması haqqında müxtəlif çoxsaylı məqalələr mövcuddur [31, 32].

Hazırda elmi ədəbiyyatda erkən keratokonusun aşkarlanmasına fokuslanmış müxtəlif tədqiqatlar mövcuddur. Bir çox araşdırmaçı qruplar skanlayıcı-yarıqlı tomoqrafiya və ya "Scheimpflug" kamera vasitəsilə arxa korneal elevasiyanı ölçməklə [3, 33, 34], həm buynuz qişanın qalınlığı, həm də arxa korneal elevasiyanın ölçülərinin istifadəsi ilə [35], "Wavefront" texnologiyası vasitəsi ilə [36, 37], "Scheimpflug" kamerası ilə "Placido" korneal topoqrafiyasının kombinasiyasının ölçülərə əsaslanan dəstək vektor cihazının (Sirius, Costruzione Strumenti Oftalmici) köməyi ilə [38], "dual Scheimpflug analyzer system" (Galilei, Ziemer Ophthalmic Systems AG) vasitəsilə [39] subklinik keratokonusun aşkarlanmasına nail olmağa çalışmışlar. Bütün bunlar müxtəlif texnologiyalardan istifadə edən ümidverici yanaşmalardır. Bəzi müəlliflər isə tövsiyyə edirlər ki, arxa korneal elevasiyanın faydalı məlumatlar daşımasına baxmayaraq, subklinik keratokonusun identifikasıyasında yeganə vasitə kimi istifadə edilə bilməz [40]. Bu yaxınlarda aparılan tədqiqatlarda buynuz qişanın epitelinin əsas stromal pozuntulara cavab olaraq variasiyaya məruz qaldığı müəyyən edilib. Belə ki, erkən keratokonus zamanı buynuz qişanın "apeksində" yaranan fokal dikləşmə korneal epitelin kompensator variasiyasına [23, 24, 41], bu isə stromada olan irrequlyasiyanın frontal səth korneal topoqrafiyası ilə ölçülməsinin qeyri-dəqiq nəticələr verməsinə səbəb olur. Epitel qatı Bauman qatı üzərində homogen qalınlıqdan ibarət deyil və çox vaxt stroma səthinin qeyri-müntəzəmliyini kompensasiya edir. Belə ki, stromanın qabarıq olduğu təpələr üzərində nazikləşir, əksinə çökəkliklər üzərində qalınlaşaraq buynuz qişa üzərində hamar bir səth yaradır [42]. Buynuz qişanın epiteli onun refraktiv gücünə və bununla da gözün ümumi refraksiyasına təsir edir. Təkcə epitelin refraktiv gücü mərkəzi 2,0 mm diametrli zonada 0,55 - 1,85 D, 3,6 mm diametr zonada isə 0,29 - 1,60 D arasında dəyişir [43].

Yekun

Beləliklə, buynuz qişa epitelini və stromasını ayrıca təhlil etmək keratokonus diaqnozu üçün əlavə məlumat verə bilər. OKT aşağı koherensli interferometriya prinsiplərinə əsaslanan təmassız bir texnikadır. Yüksək aksial ayırdetmə buynuz qişanın səthlərinin dəqiq təsvirinin əldə olunmasına imkan yaradır. Fokal epitelial qalınlıq variasiyasının ÖS-OKT (Anterior Segment High-Definition Optical Coherence Tomography (HD OCT 5000 Carl Zeiss Meditec, Inc. Dublin, CA, USA)) vasitəsi ilə dəyərləndirilməsi normal topoqrafiyalı və normal klinik göstəriciləri olan gözlərdə keratokonusun çox erkən mərhələsində identifikasıyasında daha həssas bir informativ üsul kimi təklif olunur [44- 46].

ƏDƏBİYYAT

REFERENCE | ЛИТЕРАТУРА

1. Рогова, А.Я. Разработка и обоснование комплексного подхода к ранней диагностике и мониторингу субклинической стадии кератоконуса: / Автореф. Дисс. канд. мед. наук. – М., 2013. – 24 с.
2. Reinstein, D.Z. Epithelial, stromal, and total corneal thickness in keratoconus: three-dimensional display with Artemis very-high frequency digital ultrasound / D.Z.Reinstein, M.Gobbe, T.J.Archer [et al.] // J. Refract Surg., – 2010. 26, – p. 259-271. https://doi.org/10.3928/1081597X-20100218-01
3. Huseynli, S. Evaluation of Scheimpflug Tomography Parameters in Subclinical Keratoconus, Clinical Keratoconus, and Normal Caucasian Eyes / S.Huseynli, F.Abdulaliyeva // Turk J. Ophthalmol., – 2018. 48, – p. 99-108. https://doi.org/10.4274/tjo.89587
4. Qasımov, E.M. Hərbi çağırışçılarda keratokonusun erkən diaqnostikasında şeympfluq kameralı keratotopoqrafiyanın rolu və onun müxtəlif mərhələlərində topometrik və tomoqrafik parametrlərin qiymətləndirilməsi / E.M.Qasımov, S.F.Huseynli // Oftalmologiya, – 2015. 1(17), – s. 22-29.
5. Georgiou, T. Infuenceof ethnic origin on the incidence of keratoconus and associated atopic disease in Asians and white patients / T.Georgiou, C.L.Funnell, A.Cassels-Brown [et al.] // Eye, – Lond.: – 2004. 18, – p. 379-383. https://doi.org/10.1038/sj.eye.6700652
6. Holland, D.R. Unilateral keratoconus: incidence and quantitative topographic analysis / D.R.Holland, N.Maeda, S.B.Hannush [et al.] // Ophthalmology, – 1997. 104, – p. 1409-1413. https://doi.org/10.1016/S0161-6420(97)30123-7
7. Wei, R.H. Incidence and characteristics of unilateral keratoconus classifed on corneal topography / R.H.Wei, S.Z.Zhao, L.Lim [et al.] // J. Refract. Surg., – 2011. 27, – p. 745-751. https://doi.org/10.3928/1081597X-20110426-01
8. Kennedy, R. A 48 years clinical and epidemiology study of keratoconus / R.Kennedy, W.M.Bourne, J.A.Dyer // Am. J. Ophthalmol., – 1986. №10, – p. 267-273. https://doi.org/10.1016/0002-9394(86)90817-2
9. Исмаилов, М.И. Кросс-линкинг роговичного коллагена и фоторефрактивная кератэктомия при лечении кератоконуса / М.И.Исмаилов, П.К.Муртазалиева, З.Д.Гаджиева [и др.] // Вестник Санкт-Петербургского университета. Медицина, – 2014. 2, – p. 201-206.
10. Hughes, A.E. Mutation Altering the miR-184 seed Region Causes familial keratoconus with cataract / A.E.Hughes, D.T.Bradley, M.Campbell [et al.] // The American Journal of Human Genetics, – 2011. №89, (5), – p. 628-633. https://doi.org/10.1016/j.ajhg.2011.09.014
11. Owens, H. A profile of keratoconus in New Zealand / H.Owens, G.Gamble // Cornea, – 2003. №22, – p. 122-125. https://doi.org/10.1097/00003226-200303000-00008
12. Rabinowitz, Y.S. Keratoconus: update and new advances (Major review) // Survey of Ophthalmology, – 1998. №42, (4), – p. 297-319. https://doi.org/10.1016/S0039-6257(97)00119-7
13. Binder, P.S. Keratoconus and corneal ectasia after LASIK [letter] / P.S.Binder, R.L.Lindstrom, R.D.Stulting [et al.] // J. Cataract. Refract. Surg., – 2005. 31, – p. 2035-2038. https://doi.org/10.1016/j.jcrs.2005.12.002
14. Randleman, J.B. Risk assessment for ectasia after corneal refractive surgery / J.B.Randleman, M.Woodward, M.J.Lynn [et al.] // Ophthalmology, – 2008. 115, – p. 37-50. https://doi.org/10.1016/j.ophtha.2007.03.073
15. Wolle, M.A. Complications of Refractive Surgery: Ectasia after Refractive Surgery / M.A.Wolle, J.B.Randleman, M.A.Woodward // Int. Ophthalmol. Clin., – 2016. 56(2), – p. 129-141. https://doi.org/10.1097/IIO.0000000000000102
16. Kamiya, K. Corneal elevation in keratoconic eyes according Amsler-Krumeich classification, pachymetry and evaluation of keratometry / K.Kamiya, R.Ishii, K.Shimizu [et al.] // Br. J. Oftalmol., – 2014. 98, – p. 459-463. https://doi.org/10.1136/bjophthalmol-2013-304132
17. Sinjab, M.M. Keratoconus: When, Why and Why Not: A Step by Step Systematic Approach: // Jaypee Brothers Medical publishers, – New Delhi: – 2012. – p. 1-36. https://doi.org/10.5005/jp/books/11671_1
18. Kanellopoulos, A.J. Revisiting keratoconus diagnosis and progression classification based on evaluation of corneal asymmetry indices, derived from Scheimpflug imaging in keratoconic and suspect cases / A.J.Kanellopoulos, G.Asimellis // Clin. Ophthalmol., – 2013. 7, – p. 1539-1548. https://doi.org/10.2147/OPTH.S44741
19. Grisevic, S. Keratoconus progression classification one year after performed crosslinking method based on ABCD keratoconus grading system / S.Grisevic, F.Gilevska, A.Biscevic [et al.] // Acta. Inform. Med., – 2020. 28, – p. 18-23. https://doi.org/10.5455/aim.2020.28.18-23
20. Mas Tur, V. A review of keratoconus: Diagnosis, pathophysiology, and genetics / V.Mas Tur, C.MacGregor, R.Jayaswal [et al.] // Surv. Ophthalmol., – 2017. Nov-Dec; 62(6), – p. 770-783. https://doi.org/10.1016/j.survophthal.2017.06.009

21. Belin, M.W. ABCD: A new classification for keratoconus / M.W.Belin, G.Kundu, N.Shetty [et al.] // Indian J. Ophthalmol., – 2020. Nov; 23. 68(12), – p. 2831-2834. https://doi.org/10.4103/ijo.IJO_2078_20
22. Belin, M.W. Keratoconus: The ABCD grading system / M.W.Belin, J.K.Duncan // Klin. Monbl. Augenheilkd., – 2016. 233, – p. 701-707. https://doi.org/10.1055/s-0042-100626
23. Sandali, O. Fourier-domain optical coherence tomography imaging in keratoconus; a corneal structural classification / O.Sandali, M.El Sanharawi, C.Temstet [et al.] // Ophthalmology, – 2013. 120, – p. 2403-2412. https://doi.org/10.1016/j.ophtha.2013.05.027
24. Silverman, R.H. Epithelial remodeling as basis for machine-based identification of keratoconus / R.H.Silverman, R.Urs, A.RoyChoudhury [et al.] // Invest Ophthalmol. Vis. Sci., – 2014. 55, – p. 1580-1587. https://doi.org/10.1167/iovs.13-12578
25. Bühren, J. Detection of subclinical keratoconus by using corneal anterior and posterior surface aberrations and thickness spatial profiles / J.Bühren, D.Kook, G.Yoon [et al.] // Invest Ophthalmol. Vis. Sci., – 2010. 51, – p. 3424-3432. https://doi.org/10.1167/iovs.09-4960
26. Saad, A. Evaluation of total and corneal wavefront high order aberrations for the detection of forme fruste keratoconus / A.Saad, D.Gatinel // Invest Ophthalmol. Vis. Sci., – 2012. 53, – p. 2978-2992. https://doi.org/10.1167/iovs.11-8803
27. Derakhshan, A. Long-term Outcomes of Collagen Crosslinking for Early Keratoconus / A.Derakhshan, J.Heravian, M.Abdolahian [et al.] // J. Ophthalmic. Vis. Res., – 2021. Apr; 29. 16(2), – p. 151-157. https://doi.org/10.18502/jovr.v16i2.9077
28. Mahmoud, A.M. Expanding the Cone Location and Magnitude Index to include corneal thickness and posterior surface information for the detection of keratoconus / A.M.Mahmoud, M.X.Nuñez, C.Blanco [et al.] // Am. J. Ophthalmol., – 2013. 156, – p. 1102-1111. https://doi.org/10.1016/j.ajo.2013.07.018
29. Belin, M.W. A new tomographic method of grading keratoconus: the ABCD Grading system / M.W.Belin, J.Duncan, R.Jr.Ambrosio [et al.] // Int. J. Kerat. Ect. Cor. Dis., – 2015. 4(3), – p. 85-93. https://doi.org/10.5005/jp-journals-10025-1105
30. Li, Y. Subclinical keratoconus detection by pattern analysis of corneal and epithelial thickness maps with optical coherence tomography / Y.Li, W.Chamberlain // J. Cataract. Refract. Surg., – 2016. February; 42(2), – p. 284-295. https://doi.org/10.1016/j.jcrs.2015.09.021
31. Ambrósio, R. Corneal ectasia after LASIK despite low preoperative risk: tomographic and biomechanical findings in the unoperated, stable, fellow eye / R.Ambrósio, D.G.Dawson, M.Salomão [et al.] // J. Refract. Surg., – 2010. 26, – p. 906-911. https://doi.org/10.3928/1081597X-20100428-02
32. Randleman, J.B. Risk assessment for ectasia after corneal refractive surgery / J.B.Randleman, M.Woodward, M.J.Lynn [et al.] // Ophthalmology, – 2008. 115, – p. 37-50. https://doi.org/10.1016/j.ophtha.2007.03.073
33. Huseynli, S. Comparative evaluation of Scheimpflug tomography parameters between thin non-keratoconic, subclinical keratoconic, and mild keratoconic corneas / S.Huseynli, J.Salgado-Borges, J.L.Alio // Eur. J. Ophthalmol., – 2018. Sep; 28(5), – p. 521-534. https://doi.org/10.1177/1120672118760146.
34. Muftuoglu, O. Posterior corneal elevation and back difference corneal elevation in diagnosing forme fruste keratoconus in the fellow eyes of unilateral keratoconus patients / O.Muftuoglu, O.Ayar, K.Ozulken [et al.] // J. Cataract. Refract. Surg., – 2013. 39, – p. 1348-1357. https://doi.org/10.1016/j.jcrs.2013.03.023
35. Saad, A. Topographic and tomographic properties of forme fruste keratoconus corneas / A.Saad, D.Gatinel // Invest. Ophthalmol. Vis. Sci., – 2010. 51, – p. 5546-5555. https://doi.org/10.1167/iovs.10-5369
36. Bühren, J. Defining subclinical keratoconus using corneal first-surface higher-order aberrations / J.Bühren, C.Kühne, T.Kohnen // Am. J. Ophthalmol., – 2007. 143, – p. 381-389. https://doi.org/10.1016/j.ajo.2006.11.062
37. Bühren, J. Validation of metrics for the detection of subclinical keratoconus in a new patient collective / J.Bühren, T.Schäffeler, T.Kohnen // J. Cataract. Refract. Surg., – 2014. 40, – p. 259-268. https://doi.org/10.1016/j.jcrs.2013.07.044
38. Arbelaez, M.C. Use of a support vector machine for keratoconus and subclinical keratoconus detection by topographic and tomographic data / M.C.Arbelaez, F.Versaci, G.Vestri [et al.] // Ophthalmology, – 2012. 119, – p. 2231-2238. https://doi.org/10.1016/j.ophtha.2012.06.005
39. Smadja, D. Detection of subclinical keratoconus using an automated decision tree classification / D.Smadja, D.Touboul, A.Cohen [et al.] // Am. J. Ophthalmol., – 2013. 156, – p. 237-246. https://doi.org/10.1016/j.ajo.2013.03.034
40. de Sanctis, U. Diagnosis of subclinical keratoconus using posterior elevation measured with 2 different methods / U.de Sanctis, V.Aragno, P.Dalmasso [et al.] // Cornea, – 2013. 32, – p. 911-915. https://doi.org/10.1097/ICO.0b013e3182854774

41. Li, Y. Corneal epithelial thickness mapping by Fourier-domain optical coherence tomography in normal and keratoconic eyes / Y.Li, O.Tan, R.Brass [et al.] // Ophthalmology, – 2012. 119, – p. 2425-2433. https://doi.org/10.1016/j.ophtha.2012.06.023
42. Kanellopoulos, A.J. Anterior segment optical coherence tomography – assisted topographic corneal epithelial thickness distribution imaging of a keratoconus patient / A.J.Kanellopoulos, G.Asimellis // Case Rep. Ophthalmol., – 2013. 4, – p.74-78. https://doi.org/10.1159/000350630
43. Simon, G. Optics of the corneal epithelium / G.Simon, Q.Ren, G.N.Kervick [et al.] // Refract Corneal Surg., – 1993. 9(1), – p. 42-50. https://doi.org/10.3928/1081-597X-19930101-10
44. Reinstein, D.Z. Epithelial, stromal, and total corneal thickness in keratoconus: three-dimensional display with Artemis very-high frequency digital ultrasound / D.Z.Reinstein, M.Gobbe, T.J.Archer [et al.] // J. Refract Surg., – 2010. 26, – p. 259-271. https://doi.org/10.3928/1081597X-20100218-01
45. Xu, Z. Value of corneal epithelial and Bowman's layer vertical thickness profiles generated by UHR-OCT for sub-clinical keratoconus diagnosis / Z.Xu, J.Jiang, C.Yang [et al.] // Sci. Rep., – 2016, 6, – 31550. https://doi.org/10.1038/srep31550
46. Haque, S. Corneal and epithelial thickness in keratoconus: a comparison of ultrasonic pachymetry, Orbscan II, and optical coherence tomography / S.Haque, T.Simpson, L.Jones // J. Refract. Surg., – 2006, 22, – p. 486–493. https://doi.org/10.3928/1081-597X-20060501-11