UOT: 17.764.6-002.3

İbrahimzadə G.T., Məmmədov F.R.

ÜZ NAHİYƏSİNDƏ CƏRRAHİ ƏMƏLİYYATLARDAN SONRA YARANAN DAKRİOSİSTİTLƏR (KLİNİK HALLAR)

Akademik Zərifə Əliyeva adına Milli Oftalmologiya Mərkəzi, Cavadxan küç., 32/15 AZ1114, Bakı şəh., Azərbaycan

Korrespondensiya üçün:
İbrahimzadə Günay Tofiq qızı, t.ü.f.d., Akademik Zərifə Əliyeva adına Milli Oftalmologiya Mərkəzinin "WETLAB" bölməsinin elmi işçisi
E-mail: Ibrahimzadeg@gmail.com
https://orcid.org/0009-0000-8808-8446

İstinad üçün:
İbrahimzadə G.T., Məmmədov F.R. Üz nahiyəsində cərrahi əməliyyatlardan sonra yaranan dakriosistitlər (klinik hallar). Azərbaycan Oftalmologiya Jurnalı, 2025, 17; 2 (53): 57-65.

Müəlliflərin iştirakı:
Tədqiqatın anlayışı və dizaynı: İbrahimzadə G.T., Məmmədov F.R.
Materialın toplanması və işlənməsi: İbrahimzadə G.T., Məmmədov F.R.
Mətnin yazılması: İbrahimzadə G.T., Məmmədov F.R.
Redaktə: İbrahimzadə G.T.

Müəlliflər münaqişələrin (maliyyə, şəxsi, peşəkar və digər maraqları) olmamasını təsdiqləyirlər.

Daxil olmuşdur 04.03.2025
Çapa qəbul olunmuşdur 13.06.2025

XÜLASƏ

Məqsəd – üz nahiyəsində keçirilmiş cərrahi əməliyyatlardan sonra yaranan dakriosistitlərin klinik hallarını təhlil etmək.

Material və metodlar
Təcrübəmizdə rast gəldiyimiz 6 fəsadlı dakriosistit ilə pasiyent 2024-2025 illər ərzində Akademik Zərifə Əliyeva adına Milli Oftalmologiya Mərkəzinə müraciət etmişlər. Bütün pasiyentlərin əsas şikayətləri gözdə sulanma, irinli ifrazat idi. Pasiyentlər xəstəliklərin səbəblərini 1-2 il öncə keçirmiş otolarinqoloji, stomatoloji əməliyyatlarla, üz nahiyəsində alınmış zədə ilə əlaqələndirirlər: 3-də rinoplastika cərrahi əməliyyatı, 1-də üst çənədə diş implantasiyası, 1-də burun boşluğunun və burunətrafı sinusların yenitörəməsi, 1-də isə avtoqəza nəticəsində üz skeletinin yerdəyişmiş sınıqları qeyd olunurdu. Kompüter tomoqrafik dakriosistoqrafiya (KT-DSQ) əsasında zədələnən gözyaşı aparıcı yollarının (GAY) obstruksiya səviyyəsini müəyyən etmək mümkün idi.

Yekun
Fəsadlı dakriosistitlərin qarşısını almaq üçün üz nahiyəsində aparılacaq əməliyyatlar zamanı gözyaşı yollarının qorunmasına diqqət yetirilməsi, müvafiq qaydada oftalmoloqlar ilə birgə əməliyyatların icrası və sonrakı dövrdə GAY-ın iltihab əlamətlərini vaxtında aşkar edib müalicə olunması vacib məqamlardan biridir. Zədələnən GAY-ın obstruksiya səviyyəsini müəyyən etmək üçün KT-DSQ müayinəsinin aparılması məqsədəuyğundur.

Açar sözlər: *dakriosistit, gözyaşı aparıcı yolları, rinoplastika, üz skeleti zədələri, kompüter tomoqrafik dakriosistoqrafiya*

UDC: 17.764.6-002.3

Ibrahimzade G.T., Mammadov F.R.

DACRYOCYSTITIS AFTER FACIAL SURGICAL OPERATIONS (CLINICAL CASES)

National Ophthalmology Centre named after Academician Zarifa Aliyeva, 32/15, Javadkhan str., AZ1114, Baku, Azerbaijan

For correspondence:
Ibrahimzade Gunay Tofiq qızı, PhD, researcher in Department «WETLAB» of National Ophthalmology Centre named after Academician Zarifa Aliyeva
E-mail: Ibrahimzadeg@gmail.com
https://orcid.org/0009-0000-8808-8446

For citation:
Ibrahimzade G.T., Mammadov F.R. Dacryocystitis after facial surgical operations (clinical cases). Azerbaijan Journal of Ophthalmology, 2025, 17; 2 (53): 57-65. (In Azerb.).

Authors participation:
Concept and design of investigation: Ibrahimzade G.T., Mammadov F.R.
Material collection and processing: Ibrahimzade G.T., Mammadov F.R.
Spelling text: Ibrahimzade G.T., Mammadov F.R.
Editing: ***Ibrahimzade G.T.***

The authors confirm that there are no conflicts (financial, personal, professional and other interests).

Received 04.03.2025
Accepted 13.06.2025

SUMMARY

Purpose – to analyze clinical cases of dacryocystitis after facial surgeries..

Material and methods
Analysis of 6 clinical cases of complicated dacryocystitis was carried out based on our own experience of patient visits to the National Center of Ophthalmology named after Academician Zarifa Aliyeva in the period 2024-2025. The main complaints of all patients were watering eyes and purulent discharge. Patients associate the causes of the diseases with otolaryngological, dental surgeries, and facial injuries they underwent 1-2 years ago: 3 had rhinoplasty surgery, 1 had tooth implantation in the upper jaw, 1 had neoplasia of the nasal cavity and paranasal sinuses, and 1 had displaced fractures of the facial skeleton as a result of a car accident. It was possible to determine the level of obstruction of the damaged nasolacrimal ducts (NLD) based on computed tomography dacryocystography (CT-DCG).

Conclusion
In order to prevent complicated dacryocystitis, it is very important to pay attention to the protection of the tear ducts during surgeries on the face, and to be in close contact with ophthalmologists. In the postoperative period, timely detection and treatment of the inflammatory symptoms of NLD is one of the important points in the prevention of complicated dacryocystitis. It is advisable to perform a CT-DCG examination to determine the level of obstruction of the damaged NLD.

Key words: *dacryocystitis, lacrimal ducts, rhinoplasty, facial skeleton injuries, computed tomography dacryocystography*

УДК: 17.764.6-002.3

Ибрагимзаде Г.Т., Мамедов Ф.Р.

СЛУЧАИ ДАКРИОЦИСТИТА ПОСЛЕ РАНЕЕ ПРОВЕДЕННЫХ ОПЕРАЦИЙ НА ЛИЦЕ (КЛИНИЧЕСКИЕ СЛУЧАИ)

Национальный Центр Офтальмологии имени академика Зарифы Алиевой, ул. Джавадхана, 32/15, г. Баку, AZ1114, Азербайджан

Для корреспонденции:
Ибрагимзаде Гюнай Тофиг гызы, д.ф.п.м., научный сотрудник отделения «WETLAB» Национального Центра Офтальмологии имени академика Зарифы Алиевой
E-mail: Ibrahimzadeg@gmail.com
https://orcid.org/0009-0000-8808-8446

Для цитирования:
Ибрагимзаде Г.Т., Мамедов Ф.Р. Случаи дакриоцистита после ранее проведенных операций на лице (клинические случаи). Азербайджанский Офтальмологический Журнал, 2025, 17; 2 (53): 57-65. (На азерб.)

Участие авторов:
Концепция и дизайн исследования: Ибрагимзаде Г.Т., Мамедов Ф.Р
Сбор и обработка материала: Ибрагимзаде Г.Т., Мамедов Ф.Р
Написание текста: Ибрагимзаде Г.Т., Мамедов Ф.Р
Редактирование: Ибрагимзаде Г.Т.

Авторы заявляют об отсутствии конфликта интересов (финансовых, личных, профессиональных и других).

Поступила 04.03.2025
Принята к печати 13.06.2025

РЕЗЮМЕ

Цель – анализ клинических случаев осложненных дакриоциститов после ранее проведенных операций на лице.

Материал и методы
Анализ 6 клинических случаев осложненных дакриоциститов проводился на основе собственного опыта по обращаемости пациентов в Национальный Центр Офтальмологии имени академика Зарифы Алиевой в период 2024-2025 гг. Все пациенты 1-2 года назад перенесли операции на органах лицевого скелета. Ринопластика была проведена 3-м пациентам. У 1-го пациента наблюдалось одонтогенное осложнение. Опухоль полости носа и околоносовых пазух была диагностирована у 1-го пациента. У 1-го пациента анамнез был отягощен травмой лицевого скелета с многочисленными смещенными переломами. Всем пациентам провели компьютерную томографическую дакриоцистографию (КТ-ДЦГ), что даёт возможность определить уровень окклюзии слезно-носового канала.

Заключение
Основными принципами профилактики развития осложненных дакриоциститов после хирургических вмешательств на лице являются бережное отношение к слезоотводящим путям, при необходимости привлечение офтальмологов к совместной операции, своевременное выявление и лечение воспалительных процессов в послеоперационном периоде. Целесообразно проведение КТ-ДЦГ для выявления уровня обструкции поврежденного слезно-носового канала.

Ключевые слова: *дакриоцистит, слезоотводящие пути, ринопластика, травмы лицевого скелета, компьютерная томографическая дакриоцистография*

Ümumi oftalmoloji xəstəliklərin 25%-ni GAY patologiyası təşkil edir. Bütün göz xəstəliklərindən epifora 3% hallarda rast gəlinir, onlardan 31,8%-ni gözyaşı-burun kanalının obstruksiyası təşkil edir. GAY-ın xəstəlikləri qadınlarda 73%, kişilər də isə 27% hallarda rast gəlinir [1- 4].

Daimi göz yaşının axması, irinli ifrazatın əmələ gəlməsi, gözətrafı toxumalarda hiperemiyanın, şişkinliyin və ağrının olması pasyientlərdə ciddi mənəvi gərginliyin yaranmasından başqa, ən əsası, gözün ön seqmentində, orbitada və baş-boyun nahiyəsində ciddi xəstəliklərin yaranma səbəbi ola bilər. GAY-ın xəstəliklərinin geniş yayılması, bütün yaş qruplarında rast gəlinməsi, baş-boyun bölgəsində ağır fəsadların səbəbi mümkünlüyü bu patologiyanın mühüm sosial əhəmiyyət daşımasını göstərir.

L.İ. Sverjevskinin klassifikasiyasına görə gözyaşı-burun axarının anatomik baxımdan 4 tip çıxış dəliyi mövcuddur: I tip – çıxış dəliyi gözyaşı-burun kanalının sümük dəliyinin diametrinə və səviyyəsinə uyğun; II tip – axar geniş dəliklə bitir, lakin gözyaşı-burun kanalının çıxışından bir qədər aşağıda - aşağı burun keçidinin yan divarında yerləşir; III tip – axar sümük kanalından çıxdıqdan sonra xeyli daralıb burnun selikli qişasının daxili ilə davam edərək burun boşluğuna açılır; IV tip – gözyşı-burun axarı eyniadlı kanalın arxasında və ya önündə yerləşən dar dəliklə bitir. Gözyaşı-burun axarının çıxış dəliyinin anatomik quruluşuna görə I tip 45% hallarda, II tip 34%, III tip 15% və IV tip 3% hallarda rast gəlmək olar. L.İ. Sverjevskinin araşdırmalarına əsaslanaraq, axarın quruluşunun son üç tipinə malik insanlarda gözyaşı-burun axarının obstruksiyası daha tez-tez rast gəlinir. Əsasən obstruksiyaya səbəb burnun selikli qişasının ödemi göstərilir [5, 6].

GAY-ın fizioloji daralmasının daha bir klinik əhəmiyyət daşıyan strukturu Hassner klapanıdır hansı ki, gözyaşı-burun axarının aşağı balıqqulağına çıxış yerində olan selikli qişanın büküşüdür.

Üz skeletinin gözün ələvə aparatı ilə sıx anatomik və funksional əlaqəsi var. Üz skeletinin bəzi xəstəlikləri və patologiyaları (zədələr, yenitörəmələr, infeksion proseslər, anadangəlmə anomaliyalar) GAY-ın pozulmasına səbəb ola bilər. Gözyaşı kanalı blokadasının səbəbləri:

- Burun sümüyü və gözyaşı sümüyünün travmaları: orbitada zədə və ya sınıq nəticəsində gözyaşı kanalı sıxıla və ya tamamilə bağlana bilər. Orbitada, xüsusən də gözyaşı sümüyü ilə əlaqəli zədələr gözyaşı kanalına zərər verə bilər. Bu, gözyaşı axarının tıxanmasına və gözyaşının düzgün boşalmamasına səbəb olur.
- Sinusit və infeksiyalar: Burun və gözyaşı kanalı arasında əlaqə olduğundan, burun və sinusit problemləri gözyaşı axarının pozulmasına səbəb ola bilər.
- Gözyaşı kanalının anadangəlmə daralması: Bəzi insanlar doğuşdan daralmış gözyaşı kanalı ilə doğulurlar və bu da gözyaşı axarının düzgün işləməməsinə səbəb olur [7, 8].

Beləliklə, GAY -ın üz skeletində yerləşən digər orqanlarla sıx anatomik əlaqəsi gözyaşı axarında obstruksiyanın səbəblərindən biridir. Üz nahiyyəsində cərrahi əməliyyatlarından sonra yaranan dakriosistitlərin təhlili və araşdırılması klinik maraq doğurur.

Məqsəd - üz nahiyəsində keçirilmiş cərrahi əməliyyatlardan sonra yaranan dakriosistitlərin klinik hallarını təhlil etmək.

Material və metodlar

2024-2025-ci illər ərzində təcrübəmizdə rast gəldiyimiz 6 fəsadlı dakriosistit ilə pasiyent Akademik Zərifə Əliyeva adına Milli Oftalmologiya Mərkəzinə müraciət etmişlər. Bütün pasiyentlərin əsas şikayətləri gözdə sulanma, irinli ifrazat idi. Bu pasiyentlər xəstəliklərinin səbəblərini 1-2 il öncədən keçirdikləri otolarinqoloji, stomatoloji əməliyyatlarla, üz nahiyəsinin zədəsi ilə əlaqələndirirlər. Bunlardan 3 pasiyentdə öncədən rinoplastika cərrahi əməliyyatı icra olunmuş, 1-də üst çənədə diş implantasiyası olunmuş, 1-də burun boşluğunun və burunətrafı sinusların yenitörəməsi

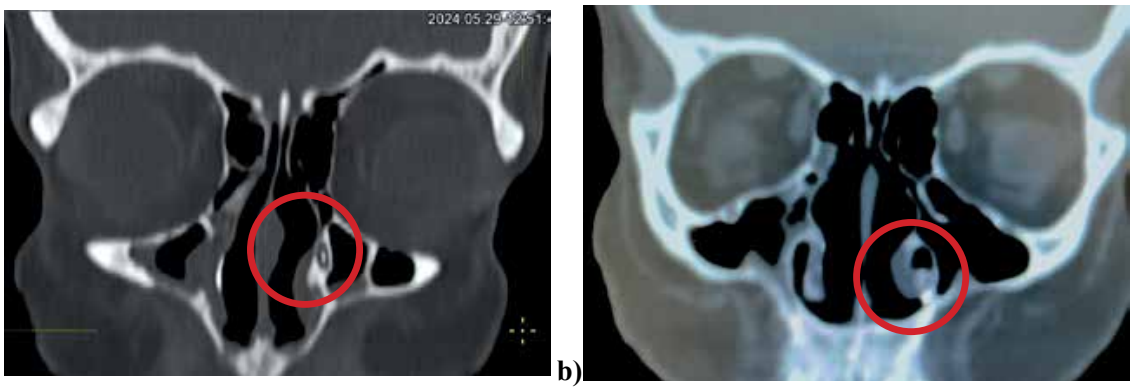

a) b)

Şəkil 1. *Kontrastlanmış GAY-da kontrastın normal axınının KT-DSQ görüntüsü: a) kontrast yaş-burun kanalında; b) kontrast yaş-burun kanalından aşağı konxanın altından burun boşluğuna düşür.*

aşkarlanmış və 1-pasiyentdə isə avtoqəza nəticəsində üz skeletinin yerdəyişmiş sınıqları qeyd olunurdu.

Bütün pasiyentlərə Akademik Zərifə Əliyeva adına Milli Oftalmologiya Mərkəzində ümumi oftalmoloji müayinə, GAY testləri, yuyulması proseduru və KT-DSQ olunmuşdur. Bu müayinə əsnasında zədələnən GAY-ın obstruksiya səviyyəsini müəyyən etmək mümkün idi. Kontrol üçün KT-DSQ ikitərəfli olunmuşdur və bütün pasiyentlərdə kontrol üçün kontrastlanmış GAY-da kontrastın normal axını müşahidə olunurdu **(şək. 1, a, b).**

Klinik hal 1

Pasiyent L.M., 23 yaşında qadın, sağ gözündə sulanmadan başqa, alt qapaq-üz nahiyəsində şişkinlik, arabir ağrı şikayətləri ilə müraciət etmişdir. Gözdən sulanma şikayəti 2 ay öncə aparılan rinoplastika cərrahi əməliyyatından 10 gün sonra başlayıb. GAY-ın yuyulması zamanı alt qapaq-üz nahiyəsində şişmə, bu da vurulan mayenin dərialtı toplanması ilə izah olunurdu. KT-DSQ zamanı kontrastın dərialtı yığılması, gözyaşı-burun kanalının destruksiyası qeyd olunurdu **(şək. 2, a, b)**. Pasiyentə sağ gözünə "OD - Fəsadlı dakriosistit. Yaş kisəsinin fistulası" diaqnozu qoyulmuşdur. Bu pasiyentə üz-çənə cərrahı ilə birgə "Xarici dakriosistorinostomiya" cərrahi əməliyyatı məsləhət görülmüşdür.

Klinik hal 2

Pasiyent B.F., 19 yaşında qadın, 1 il öncə rinoplastika, 6 ay rinoplastikadan sonra burun ucunun və burun donqarlığının korreksiyası cərrahi əməliyyatları keçirib. Pasiyent son otolarinqoloji əməliyyatdan sonra sağ gözündə daimi sulanma, irinli ifrazat qeyd edirdi. 2 ay öncə oftalmoloq tərəfindən gözyaşı-burun kanalının zondlanmasından sonra pasiyent sağ gözün daxili bucağında ağrılı şişkinliyin yaranmasını vurğuladı. Pasiyentə aparılan müayinələrdən sonra sağ gözünə "OD - Fəsadlı irinli dakriosistit"

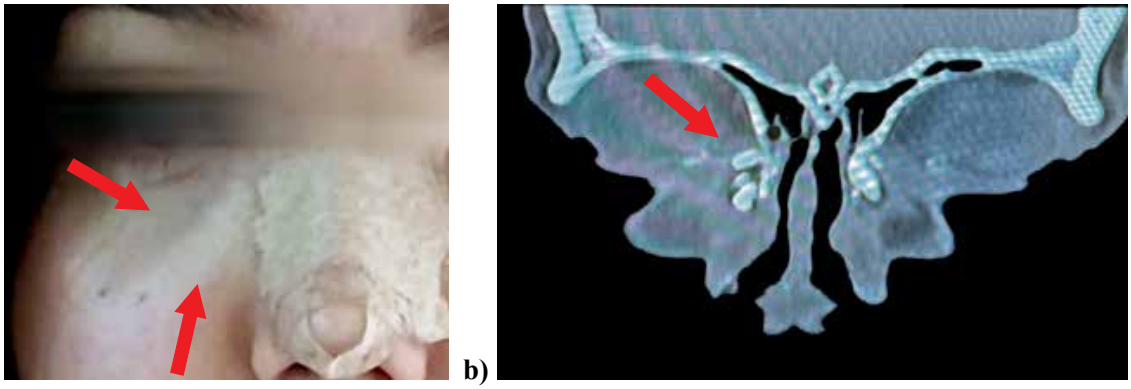

a) b)

Şəkil 2. *Pasiyent L.M.: a) GAY-ın yuyulması zamanı alt qapaq-üz nahiyəsində şişkinlik; b) KT- DSQ zamanı kontrastın dərialtı yığılması, gözyaşı-burun kanalının yuxarı 1/3 hissəsinin destruksiyası.*

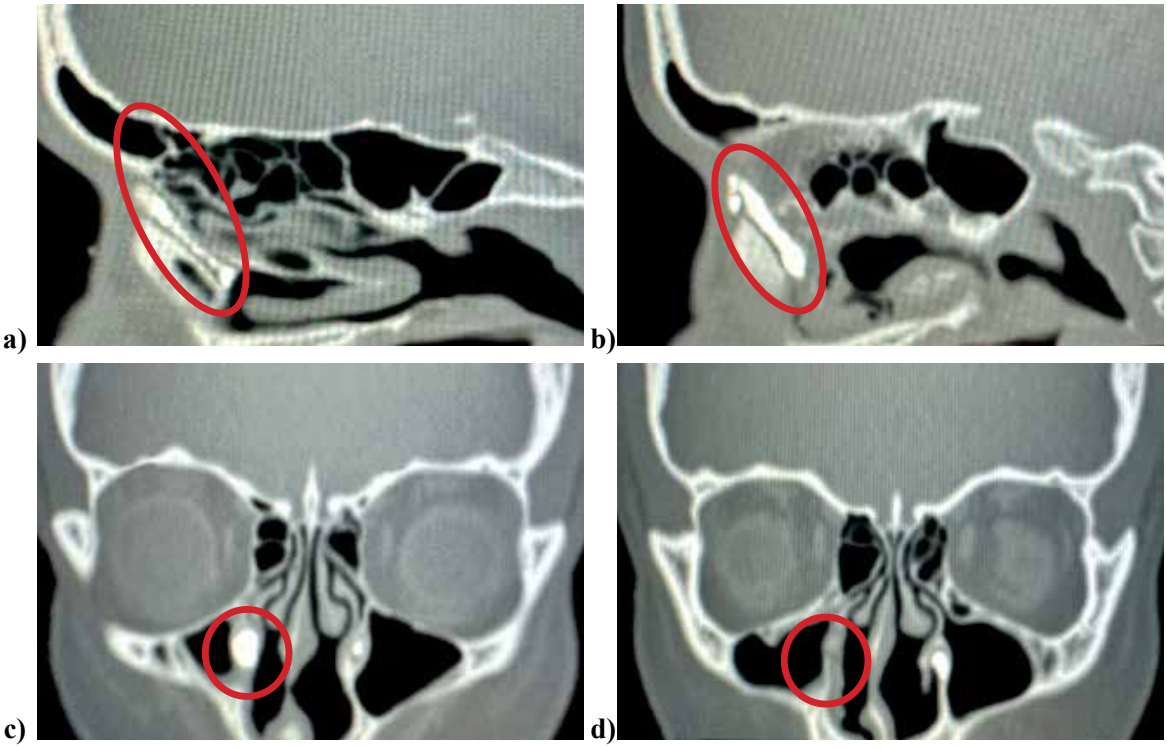

Şəkil 3. *Pasiyent B.F. KT-DSQ müayinəsinin görüntüsü: a) sağlam kanalın normal diametri; b) zədələnmiş kanalın genişlənməsi; c) zədələnmiş kanaldan kontrastın passajı; d) zədələnmiş tərəfdə kontrast burun boşluğuna keçmir.*

diaqnozu qoyularaq KT-DSQ olundu. Radioloji müayinə zamanı kontrastın gözyaşı kisəsində yığılaraq, daha sonra sağlam tərəflə müqayisədə 2 dəfə genişlənmiş gözyaşı-burun kanalına keçidi izlənilmişdir **(şək. 3, a, b)**. Kontrast genişlənmiş kanalın gedişi boyu izlənilmiş, lakin distal 1/3 hissəsində okklüziya qeyd edilmişdir **(şək. 3, c, d)**. Pasiyentə "Xarici dakriosistorinostomiya" əməliyyatı məsləhət görülmüşdür.

Klinik hal 3

Pasiyent Ş.S., 52 yaşında qadın, 5 ay öncə rinoplastika cərrahi əməliyyatı keçirib. Əməliyyatdan dərhal sonra sağ gözdən sulanma, 1 ay sonra irinli ifrazat başlayıb **(şək. 4, a)**. Aparılan KT-DSQ zamanı kontrastın gözyaşı kisəsində toplanması, gözyaşı kanalının proksimal hissəsində obstruksiya aşkarlanmışdır **(şək. 4, b)**. Pasiyentə sağ gözünə «OD - Fəsadlı dakriosistit" diaqnozu qoyularaq «Xarici dakriosistorinostomiya" cərrahi əməliyyatı məsləhət görülmüşdür.

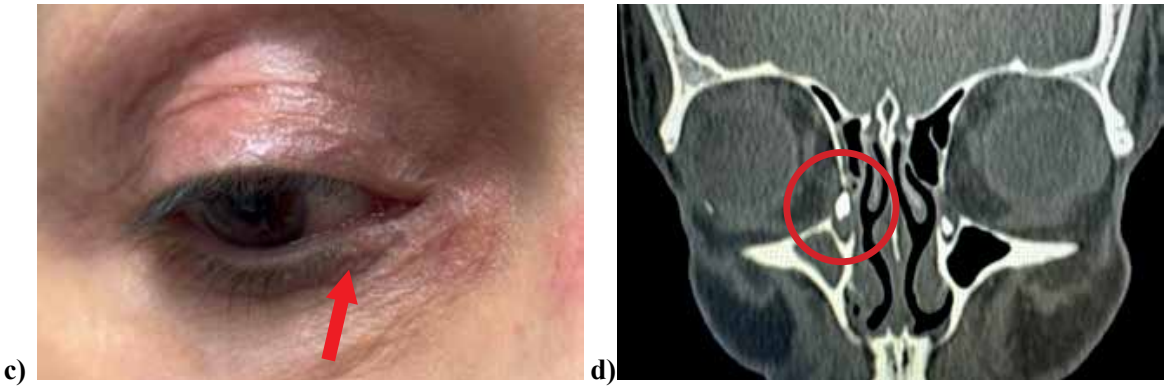

Şəkil 4. *Pasiyent Ş.S.: a) dakriosistitin xarici görünüşü; b) KT-DSQ zamanı kontrast gözyaşı kisəsində toplanır, gözyaşı kanalının proksimal hissəsində obstruksiya aşkarlanır.*

Şəkil 5. *Pasiyent R.Q. KT-DSQ müayinəsinin görüntüsü: maksilyar sinusun medial divarının dağılması. Gözyaşı-burun kanalının tamlığının pozulması. Sağ haymor boşluğunda yığıntı.*

Klinik hal 4

Pasiyent R.Q., 39 yaşında kişi, 1 il öncə sağ üst dişlərində müalicə apardıqdan sonra sağ haymor boşluğunda iltihab prosesi yaranmış, poliplər əmələ gəlmişdir. Pasiyentdə otolarinqoloji konservativ və cərrahi müalicə aparılmış, lakin haymor boşluğunda iltihab prosesi bir qədər təmizlənsə də, sağ gözdən sulanma, gözdə qızartı, irinli ifrazat başlamışdır. Bizə müraciət etdikdən əvvəl pasiyentə "OD - Bakterial konyunktivit" diaqnozu qoyularaq, antibiotik tərkibli damcılar təyin olunmuşdur. Pasiyentdə Mərkəzimizdə GAY-ın yuyulması proseduru əsasında yaş kanalının ostruksiyası aşkarlanmışdır. Bu halda GAY-ın səviyyəsinin zədələnməsinin təyin olunması üçün KT-DSQ aparılmışdır. KT-DSQ zamanı maksilyar sinusun medial divarının dağılması nəticəsində gözyaşı-burun kanalının tamlığının pozulması və sağ haymor boşluğunda yığıntı aşkarlanmışdır. Pasiyentə ilk növbədə otolarinqoloqun müalicəsi məsləhət olunmuşdur **(şək. 5)**.

Klinik hal 5

Pasiyent M.M., 74 yaşında kişi, bizə müraciət etdikdə artıq başqa tibb müəssisəsində 20 gün öncə "Dakriosistorinostomiya" cərrahi əməliyyatı icra olunduğu zaman yaş kisəsində yenitörəmənin aşkarlandığını və törəmədən bioptatın götürüldüyünü qeyd etmişdir. "Bazaloid variant yastı hüceyrəli karsinoma" histopatoloji diaqnoz təsdiqlənmişdir. Pasiyentin əsas şikayətləri üz nahiyəsində sərt şişkinlik, sağ gözdən sulanma idi. Bu şikayətlər keçirdiyi cərrahi əməliyyatdan sonra daha da artmışdır. Müayinə zamanı pasiyentdə nazoorbital sahədə sərt, ağrısız, hərəkətsiz, qeyri-düzgün sərhədli törəmə əllənirdi **(şək. 6, a).** GAY-ın KT-DSQ zamanı əldə olunan görüntülərdə burun boşluğunu dolduran törəmənin nazoorbital kompleksin kobud destruksiyasını yaratdığı

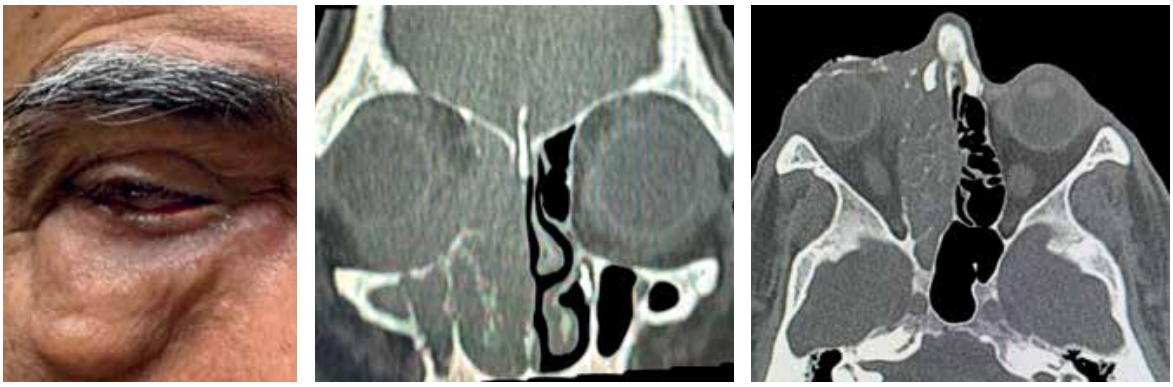

a) **b)** **c)**

Şəkil 6. *Pasiyent M.M.: a) nazoorbital sahədə sərt, ağrısız, hərəkətsiz, qeyri-düzgün sərhədli törəmənin fotoşəkli; KT-DSQ müayinəsinin frontal b) və aksial c) görüntüsü: nazoorbital kompleksin kobud destruksiyasını və GAY-da kontrastın okkluziyasına səbəb olan burun boşluğunu dolduran törəmə.*

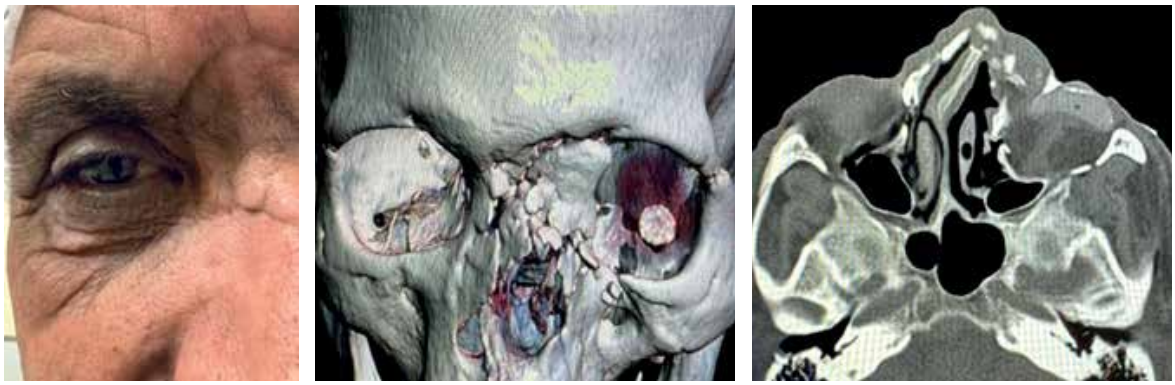

a) b) c)

Şəkil 7. *Pasiyent B.B.: a) irinli zədəsonrası dakriosistitin xarici görünüşü; b) nazoorbital kompleksin dağılması; c) KT-DSQ aksial görüntüsü - kontrast GAY-dan tamamilə keçmir və retroqrad konyunktival boşluğa axır.*

və GAY-da kontrastın okklüziyasına səbəb olduğu izlənilirdi **(şək. 6, b, c)**. Pasiyent otolarinqoloq-onkoloqa yönləndirildi.

Klinik hal 6

Pasiyent B.B., 66 yaşında kişi, 1 il öncə avtoqəza nəticəsində üz skeletinin çoxsaylı yerdəyişmiş sınıqları, sol göz almasının dağılması və nəticədə sol tərəfli "Enukleasiya" cərrahi əməliyyatının icra olunduğunu qeyd edirdi. Pasiyent avtoqəzadan 2 ay sonra sol gözdən sulanma, daha sonra irinli ifrazat və burun boşluğunda pis qoxudan şikayətlənirdi **(şək. 7, a)**. KT-DSQ zamanı sol tərəfli nazoorbital kompleksin dağılması, aksial kəsikdə kontrast GAY-dan tamamilə keçmir və retroqrad konyunktival boşluğa axır **(şək. 7, b, c)**. Bu pasiyentə "Zədəsonrası fəsadlı dakriosistit" diaqnozu qoyuldu və "Xarici dakriosistorinostomiya" cərrahi əməliyyatını icra etdikdən sonra bütün şikayətləri aradan qaldırıldı.

Müzakirə

Müasir ədəbiyyatı nəzərdən keçirdikdə, üz nahiyəsində keçirilmiş cərrahi əməliyyatlardan sonra yaranan fəsadlı dakriosistitlər, əsasən üz skeletinin zədələnməsi nəticəsində əmələ gəlir. Septorinoplastika zamanı bu kimi hallar nadir izlənilir [9, 10]. Burun boşluğu və sinusların yenitörəmələri GAY-ın obstruksiysına gecikmiş mərhələlərdə səbəb olur və daha tez (40% hallarda) limfoma izlənilir [11, 12]. Odontogen oftalmoloji fəsadlar kimi, əsasən orbital fleqmonalar göstərilmişdir [13]. M.M.Магомедов və həmmüəllifləri 15 anatomik preparatlar üzərində GAY-ın burun boşluğu ilə əlaqəni, topoqrafik-anatomik quruluşunu öyrənərək gözyaşı-burun kanalının maksilyar sinusda və burun boşluğunda keçirilən əməliyyatlar zamanı zədələnmə riskinin yüksək olduğunu qeyd edirlər [14]. Təcrübəmizdə rast gəldiyimiz üz nahiyəsində keçirilmiş cərrahi əməliyyatlardan sonra yaranan dakriosistitlər, əsasən, rinoplastikadan sonra rast gəlinir. Fəsadlı dakriosistitlərin gedişatı və KT-DSQ görüntülərinə əsasən okklüziya səviyyəsi hər pasiyentdə fərqli olaraq, cərrahi əməliyyatın gedişatında çətinliklər yaradır.

Yekun

Fəsadlı dakriosistitlərin qarşısını almaq üçün üz nahiyəsində aparılacaq əməliyyatlar zamanı gözyaşı yollarının qorunmasına diqqət yetirilməsi, müvafiq qaydada oftalmoloqlar ilə birgə əməliyyatların icrası və sonrakı dövrdə GAY-ın iltihab əlamətlərini vaxtında aşkar edib müalicə olunması vacib məqamlardan biridir. Zədələnən GAY-ın obstruksiya səviyyəsini müəyyən etmək üçün KT-DSQ müayinəsinin aparılması məqsədəuyğundur.

ƏDƏBİYYAT

REFERENCE | ЛИТЕРАТУРА

1. Аскерова, С.М. Комплексное хирургическое лечение первичной и индуцированной патологии слёзной системы: / Автореф. дис. д-ра мед. наук. / – М., 2005. – 52 с.
2. Bağırov, N.Ə. Xroniki dakriosistitlərin müalicəsində gözyaşı-burun yolları drenajlarının tətbiqi (ədəbiyyat icmalı) / N.Ə.Bağırov, S.A.İbadov // Oftalmologiya, – Bakı: – 2014. №3(16), – s. 103-108.
3. Султанов, М.Ю. Физиология слезоотведения / М.Ю.Султанов, З.А.Алиева // Монография. / Баку: Азернешр, 1983. 60с.
4. Sharma, H.R. Modified External Dacryocystorhinostomy in Primary Acquired Nasolacrimal Duct Obstruction / H.R.Sharma, A.K.Sharma, R.J.Sharma // J. Clin. Diagn. Res., – 2015. Oct; 9. (10), – p. 1-5. https://doi.org/10.7860/JCDR/2015/15940.6624
5. Школьник, С.Ф. Анатомо-топографические соотношения слезоотводящих путей и структур полости носа / С.Ф.Школьник, В.Н.Красножен, Г.С.Школьник // – Текст: непосредственный // Российская ринология, – 2020. №28(3), – с. 132-136. https://doi.org/10.31857/S0869592X20030114
6. Ozcelik, E.R. Endoscopic Anatomy of the Lacrimal Sac: A Cadaveric Study / E.R.Ozcelik, M.A.Dundar, S.Arbag [et al.] // Acta. Med. Acad., – 2022. Dec; 51(3), – p. 175-180. https://doi.org/10.5644/ama2006-124.386
7. Garritano, F.G. Surgical Anatomy of the Upper Face and Forehead / F.G.Garritano, V.C.Quatela // Facial Plast. Surg., – 2018. Apr; 34(2), – p. 109-113. https://doi.org/10.1055/s-0038-1637727
8. Sosonna, L. Individual anatomical variability of the skull`s facial section considering gender and craniotype based on computed tomography data / L.Sosonna, O.Ohurtsov, N.Piriatinska [et al.] // Georgian Med. News, – 2024. Jul-Aug; (352-353), – p. 89-95.
9. Kar, M. In book: All Around the Nose / M.Kar, C.Cingi, R.Thomas // Chapter Complications of Rhinoplasty, – 2020. January; – p. 889-894. https://doi.org/10.1007/978-3-030-21217-9_100
10. Pilanci, O. An uncommon complication of septorhinoplasty, acute dacryocystitis / O.Pilanci, C.Uçar, S.V.Kuvat [et al.] // Aesthetic Plast. Surg., – 2010. Jun; 34(3), – p. 392-393. https://doi.org/10.1007/s00266-009-9411-3
11. Singh, S. Primary Malignant Epithelial Tumors of the Lacrimal Drainage System: A Major Review / S.Singh, M.Ali // J. Orbit, – 2021. Jun; 40(3), – p. 179-192. https://doi.org/10.1080/01676830.2020.1769684
12. Yip, C.C. Involvement of the lacrimal drainage system by leukemia or lymphoma / C.C.Yip, G.B.Bartley, T.M.Habermann [et al.] // JA. Ophthalmic Plast. Reconstr. Surg., – 2002. Jul; 18(4), – p. 242-246. https://doi.org/10.1097/00002341-200207000-00002
13. Antonio, R. Surgical Approaches in Odontogenic Orbital Cellulitis (OOC): Our Experience and Review of Literature / R.Antonio, T.Stefania, C.Umberto [et al.] // Indian J. Otolaryngol. Head Neck. Surg., – 2022 Dec; 74(3), – p. 4552-4561. https://doi.org/10.1007/s12070-021-02576-y
14. Магомедов, М.М. Топографоанатомическое расположение слезоотводящих путей в полости носа / М.М.Магомедов, Д.В.Андрияшкин, М.Н.Магомедова, Д.Ф.Зейналова // Вестник оториноларингологии – 2017. 82(3), с. 31-33. https://doi.org/10.17116/otorino201782331-33