UOT: 617.711-002

Əfəndiyeva M.E.

TOKSİK KONYUNKTİVİT (KLİNİK HALLAR)

https://doi.org/10.71110/ajo791020251702534756

Akademik Zərifə Əliyeva adına Milli Oftalmologiya Mərkəzi, Cavadxan küç., 32/15 AZ1114, Bakı şəh., Azərbaycan

Korrespondensiya üçün:
Əfəndiyeva Mətanət Elton qızı, t.ü.f.d., Akademik Zərifə Əliyeva adına Milli Oftalmologiya Mərkəzinin "WETLAB" bölməsinin müdiri
E-mail: metinefendi@mail.ru
https://orcid.org/0009-0007-6551-3084

İstinad üçün:
Əfəndiyeva M.E. Toksik konyunktivit (klinik hallar). Azərbaycan Oftalmologiya Jurnalı, 2025, 17; 2 (53): 47-56.

XÜLASƏ

Məqsəd – toksik konyunktivitin yaranma səbəblərini incələməkdir. İllustrativ olaraq 2 klinik halın təhlili verilmişdir.
Əksər hallarda xəstələr bir necə dərman və onların kombinasiyalarından istifadə edirdilər. Yaranmış vəziyyətdən bir cıxış yolu vardır ki, bu da konservativ müalicəni saxlamaq, konservantsız antiqlaukomatoz preparatlara, steroid damcılara üz tutmaq və erkən cərrahi müalicəni üstün tutmaq.

Yekun
Konservativ terapiya qlaukomanın özəyidir. Lakin, uzunmüddətli, illərlə istifadə edilən damcılar kumulyativ təsirinə görə yuxarıda sadalanmış gözün səthi xəstəliklərinə, toksik konyunktivitin yaranmasına yol açır. Bunların nəzərə alınması vacib və zəruridir, çünki pasiyentin həyat keyfiyyəti bilavasitə qəbul etdiyi müalicəyə və konservativ terapiyanın yan təsirinə bağlıdır.

Açar sözlər: *qlaukoma, toksik konyunktivit, brimonidin*

Müəllif münaqişələrin (maliyyə, şəxsi, peşəkar və digər maraqları) olmamasını təsdiqləyir.

Daxil olmuşdur 26.02.2025
Çapa qəbul olunmuşdur 13.06.2025

UDC: 617.711-002

Efendiyeva M. E.

TOXIC CONJUNCTIVIT (CLINICAL CASES)

https://doi.org/10.71110/ajo791020251702534756

National Ophthalmology Centre named after Academician Zarifa Aliyeva, 32/15, Javadkhan str., AZ1114, Baku, Azerbaijan

For correspondence:
Efendiyeva Matanat Elton, PhD, Head of Department «WETLAB» of National Ophthalmology Centre named after Academician Zarifa Aliyeva
E-mail: metinefendi@mail.ru
https://orcid.org/0009-0007-6551-3084

For citation:
Efendiyeva M.E. Toxic conjunctivit (clinical cases). Azerbaijan Journal of Ophthalmology, 2025, 17; 2 (53): 47-56. (In Azerb.).

SUMMARY

Purpose – to investigate the causes of toxic conjunctivitis.
The analysis of 2 clinical cases is given as an illustration.
In most cases, patients used some kind of drug and their combination. The recommended approach to manage this situation involves discontinuing conservative treatment, switching to preservative-free antiglaucoma medications and steroid drops, and prioritizing early surgical intervention.

Conclusion
Conservative therapy is the core of glaucoma treatment. However, long-term, years-long use of drops leads to the appearance of the surface diseases of the eye listed above and toxic conjunctivitis due to their cumulative effect. It is important and necessary to consider them, because the patient's quality of life is directly related to the treatment received and the side effects of conservative therapy.

Key words: *glaucoma, toxic conjunctivit, brimonidin*

The author confirms that there are no conflicts (financial, personal, professional and other interests).

Received 26.02.2025
Accepted 13.06.2025

УДК: 617.711-002

Эфендиева М.Э.

ТОКСИЧЕСКИЙ КОНЪЮНКТИВИТ (КЛИНИЧЕСКИЕ СЛУЧАИ)

https://doi.org/10.71110/ajo791020251702534756

Национальный Центр Офтальмологии имени академика Зарифы Алиевой, ул. Джавадхана, 32/15, г. Баку, AZ1114, Азербайджан

Для корреспонденции:
Эфендиева Маганат Эльтон гызы, д.ф.п.м., заведующая отделением «WETLAB» Национального Центра Офтальмологии имени академика Зарифы Алиевой
E-mail: metinefendi@mail.ru
https://orcid.org/0009-0007-6551-3084

Для цитирования:
Эфендиева М.Э. Токсический конъюнктивит (клинические случаи). Азербайджанский Офтальмологический Журнал, 2025, 17; 2 (53): 47-56. (На азерб.)

РЕЗЮМЕ

Цель – изучить причины возникновения токсического конъюнктивита.
В качестве иллюстративного материала был представлен анализ 2 клинических случаев.
В большинстве случаев пациенты использовали несколько препаратов и их комбинации. Выход из сложившейся ситуации — прекратить консервативное лечение, использовать антиглаукоматозные препараты без консервантов, стероидные капли и отдавать приоритет раннему хирургическому лечению.

Заключение
Консервативная терапия является основой лечения глаукомы. Однако длительное, многолетнее применение капель может привести к вышеупомянутым поверхностным заболеваниям глаз и токсического конъюнктивита из-за их кумулятивного эффекта. Это важно и необходимо учитывать, поскольку качество жизни пациента напрямую зависит от получаемого им лечения и побочных эффектов консервативной терапии.

Ключевые слова: *глаукома, токсический конъюнктивит, бримонидин*

Автор заявляет об отсутствии конфликта интересов (финансовых, личных, профессиональных и других).

Поступила 26.02.2025
Принята к печати 13.06.2025

Токсическая реакция на препараты, на сегодняшний день, является серьезной проблемой, как для пациентов, так и для врачей.

Большой спектр заболеваний, поражающих поверхность глаз, включает в себя нестабильность слезной пленки, аллергию, поверхностный точечный кератит, псевдопемфигоид и сухость глаза. Причём у пациентов с глаукомой эти проявления встречаются с наибольшей частотой, которая лишь увеличивается с возрастом пациента, стадией глаукомы и от времени использования местных гипотензивных препаратов.

Согласно данным последних лет, причиной развития токсического конъюнктивита является длительное местное применение капель, чаще гипотензивных вкупе с кумуляцией в тканях глаза их консервантов, в частности бензалкония хлорид (БХ), в отличие от аллергической реакции глаза, которая обычно проявляется через несколько дней после начала приема вызывающих раздражение глазных капель и имеют тенденцию быстро исчезать после прекращения использования лекарства [1-13].

Токсический конъюнктивит, также известный как, глазной поверхностный медикаментозный конъюнктивит (Ocular surface medicamentosa) или лекарственный аллергический конъюнктивит часто проявляется с похожими признаками, что и глазная аллергия [8, 13, 14, 15].

Как правило, при токсическом конъюнктивите отмечается конъюнктивальная и периорбитальная гиперемия, хемоз, отек век, возможна даже экзема и зуд, которые чаще сконцентрированы в нижней межпальпебральной зоне, с относительной сохранностью верхней конъюнктивы. В более тяжелых случаях может быть точечный кератит или эпителиальные эрозии, в отличие от аллергической реакции глаза, при котором наиболее выраженными являются простой застой конъюнктивы и папиллярный конъюнктивит [7, 8, 9, 13, 15, 16].

К сожалению, далеко не всегда симптомы токсического конъюнктивита бывают своевременно распознаны и правильно расценены. Так, к примеру, дегенерированный эпителий роговицы на фоне токсического конъюнктивита может сворачиваться и образовывать псевдодендриты, которые иногда путают с герпетическими дендритами [9,16]. А у пациентов с хронической глаукомой на фоне лечения бримонидином возможно развитие переднего увеита с гранулематозными кератиновыми преципитатами, поздний фолликулярный конъюнктивит, напоминающий вирусный конъюнктивит что, несомненно, влечет к постановке диагностических ошибок и в ряде случаев служит причиной необоснованного назначения лекарственных средств, приводя тем самым к дополнительному ухудшению состояния глазной поверхности [6, 8, 9, 16, 17, 18, 19].

Исходя из вышеизложенного, хотелось бы поделиться своими наблюдениями из практики и в качестве иллюстративного материала представить два клинических случая.

Цель - изучить причины возникновения токсического конъюнктивита.

Клинический случай 1

Пациент С.А., 1971 г. рождения, с диагнозом «OU – открытоугольная глаукома IIIa» на протяжении последних 5 лет обращался с жалобами к офтальмологам в различные учреждения на выраженное покраснение обоих глаз. Был диагностирован синдром сухого глаза, аллергический блефароконъюнктивит и демодекоз.

В связи, с чем получал противодемодекозную терапию, капли олопатадина и комбинации антибиотика широкого спектра с дексаметазоном, на

фоне которых «покраснение» глаз быстро проходило.

Однако отмечалось периодическое покраснение глаз, которое стало более выраженным в последние годы после замены ингибитора карбоангидразы на комбинацию βблокатора+бримонидина. Из анамнеза следует, что состояние пациента ухудшилось с начала июня 2023 года. В поликлинике по месту проживания местно были назначены антибиотики различных групп, препараты интерферона и индуктор его синтеза, антигистаминные препараты, кортикостероиды, кератопротекторы, но эффекта от лечения отмечено не было.

На момент обращения (02.06.2023) пациент предъявлял жалобы на сильное жжение, боль и дискомфорт при инстилляции, красноту и ощущение инородного тела. Объективно острота зрения и внутриглазное давление (ВГД) по Маклакову составляли:

Vis OD = 0,5-0,6 с/к (-)1,0 дптр = 0,9- 1,0
Tn OD = 22,0 мм рт. ст.

Vis OS = 0,2 с/к (-)1,25 дптр = 0,8-0,9
Tn OS = 18,0 мм рт. ст.

При осмотре кожа век гиперемирована, веки отечны, слезотечение. Имеется выраженная гиперемия конъюнктивы, выраженный отек и фолликулярная реакция конъюнктивы век и сводов, на роговице обоих глаз явления поверхностного точечного кератита, эпителиопатия **(рис.1).**

Состояние глазной поверхности расценено как токсический конъюнктивит на фоне применения местной гипотензивной терапии. Как следует из анамнеза, за последние годы увеличилось количество используемых для снижения ВГД препаратов, поскольку пациент отказывался от методов хирургического лечения. На момент обращения в качестве консервативной терапии использовались аналог простагландина, ингибитор карбоангидразы, а также комбинация неселективного β блокатора + бримонидина 0,2%.

Было решено на короткий срок, под регулярным контролем ВГД, отменить комбинацию неселективного β-блокатора + бримонидина 0,2% и ингибитор карбоангидразы, так как пациент указывал на дискомфорт при использовании, именно, этих препаратов, что привело к положительной субъективной и объективной динамике. Однако, пациент длительно (более 5 месяцев) на контрольный осмотр не приезжал, ВГД контролировал по месту жительства.

Обратился повторно в ноябре 2023 г. с жалобами на ухудшение зрения правого глаза, подъем ВГД и возобновление симптомов токсического конъюнктивита на обоих глазах. Со слов пациента и

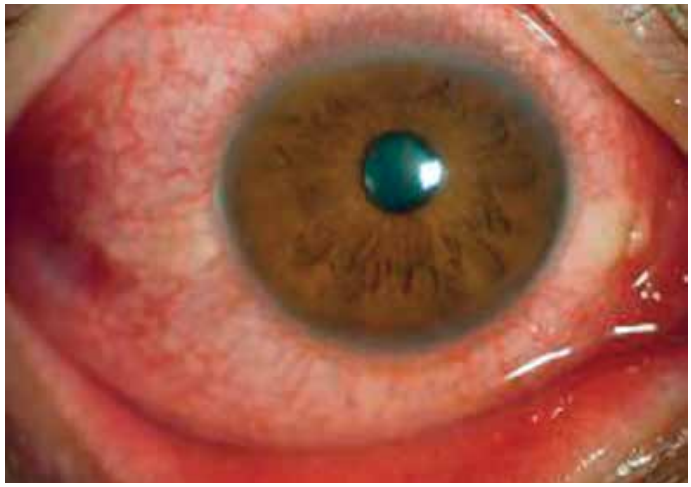

Рисунок 1. *Правый глаз пациента С.А. при первичном обращении.*

согласно имеющимся на руках результатам тонометрии, уровень ВГД варьировал от 23 до 35 мм рт. ст., и это на фоне приема комбинации неселективного β-блокатора + бримонидина 0,2%, аналога простагландина и ингибитора карбоангидразы.

В связи с непереносимостью консервантосодержащих гипотензивных препаратов, отсутствием стойкого гипотензивного эффекта от назначенного лечения, сложностью ведения пациента в связи с проживанием в отдаленном регионе было настоятельно рекомендовано проведение антиглаукоматозной операции на правом глазу. За неделю до хирургического вмешательства было рекомендовано воздержаться от приема в правый глаз гипотензивных капель, в левый был назначен лишь аналог простагландина. Выбор препарата обусловлен отсутствием реакции на данные капли, а также недоступностью в городе проживания пациента каких-либо других бесконсервантных гипотензивных препаратов.

30.11.2023 в одной из клиник по месту жительства на правом глазу была выполнена операция синустрабекулэтомии.

Результаты объективного исследования на 28.02.2024:

Vis OD = 0,7-0,8 с/к (-)1,0 дптр = 1,0
Tn OD = 16,0 мм рт. ст. (без/кап.)

Vis OS = 0,4 с/к (-)1,25 дптр = 1,0
Tn OS = 20,0 мм рт. ст.

При осмотре веки не изменены, слезотечение отсутствует, конъюнктива спокойна во всех отделах, под верхним веком правого глаза имеется фильтрационная подушка, на роговице обоих глаз старые точечные единичные субэпителиальные помутнения **(рис. 2; 3, а, б)**.

Результаты объективного исследования на 27.11.2024:

Vis OD = 0,7-0,8 с/к (-)1,0 дптр = 1,0
Tn OD = 18,0 мм рт. ст. (без/кап.)

Vis OS = 0,4 с/к (-)1,25 дптр = 1,0
Tn OS = 17,0 мм рт. ст.

За последний год, регулярный контроль ВГД на обоих глазах выявил: уровень ВГД на оперированном глазу варьировал от 15 до 18 мм рт. ст., на левом от 16 до 19 мм рт. ст. При этом гипотензивная терапия была назначена лишь в левый глаз – аналог простагландина. Спустя год отмечается стабильность показателей поля зрения (MD и PSD) и HRT на обоих глазах, глазное дно без изменений. Жалобы, характерные для токсического конъюнктивита, отсутствуют.

Клинический случай 2

Пациент И.Б., 1958 г. рождения, с диагнозом «OU – вторичная стероидная глаукома IIa», был направлен для консультации из частной клиники. Как следует из анамнеза, на протяжении последних 7 лет пациент обращался с жалобами к офтальмологам в различные учреждения на выраженное покраснение обоих глаз. Был диагностирован

Рисунок 2. *Внешний вид пациента С.А. спустя 3 месяца после операции.*

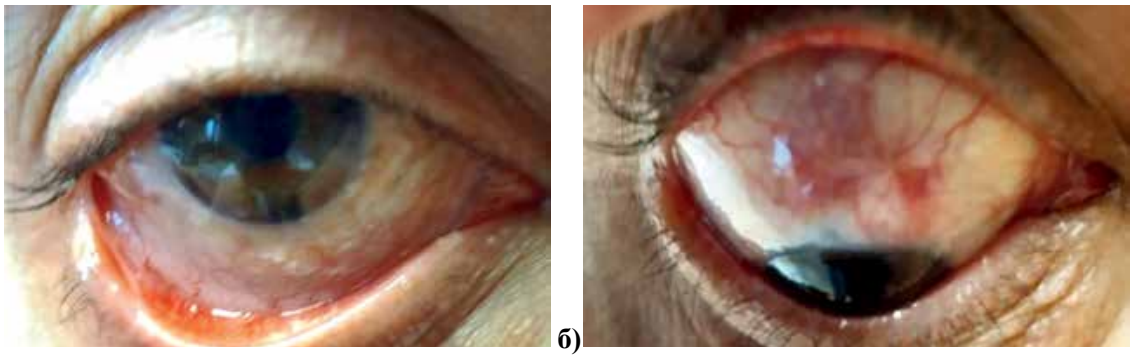

Рисунок 3. *Пациент С.А., правый глаз спустя 3 месяца после операции: а) конъюнктива нижнего века спокойна; б) конъюнктива верхнего отдела интактна, видна фильтрационная подушка.*

аллергический блефароконъюнктивит, в связи, с чем получал капли кромогликата натрия 20 мг и кортикостероиды, на фоне которых явления дискомфорта быстро проходили.

Однако периодическое «покраснение» глаз в последние годы стало более выраженным, начало снижаться зрение правого глаза. Была диагностирована глаукома, и с января 2023 года были назначены капли бримонидина 0,2% на оба глаза. Со слов пациента с апреля 2023 года состояние стало ухудшаться. «Краснота» усилилась, появился отек век, зуд и слезотечение, вдобавок ко всему ВГД начало подниматься, в связи, с чем было решено добавить к местной гипотензивной терапии аналог простагландина, а также препараты интерферона и антигистаминные препараты.

На момент обращения (02.06.2023) пациент предъявлял жалобы на сильное жжение, боль и дискомфорт при инстилляции, красноту и ощущение инородного тела, невозможность открыть глаза. Объективно острота зрения и ВГД по Маклакову составляли:

Vis OD = 0,2 – 0,3 н/к
Tn OD = 26,0 мм рт. ст.

Vis OS = 0,9 – 1,0 н/к
Tn OS = 30,0 мм рт. ст.

При осмотре кожа век гиперемирована, отечна, слезотечение, скудное отделяемое в виде хлопьев. Имеется выраженная гиперемия конъюнктивы, отек, выраженная фолликулярная реакция конъюнктивы век и сводов, поверхностный точечный кератит, эпителиальные эрозии **(рис.4)**. Данное состояние глазной поверхности было расценено как токсический конъюнктивит на фоне применения местной гипотензивной терапии. Как

Рисунок 4. *Правый глаз пациента И.Б. при первичном обращении.*

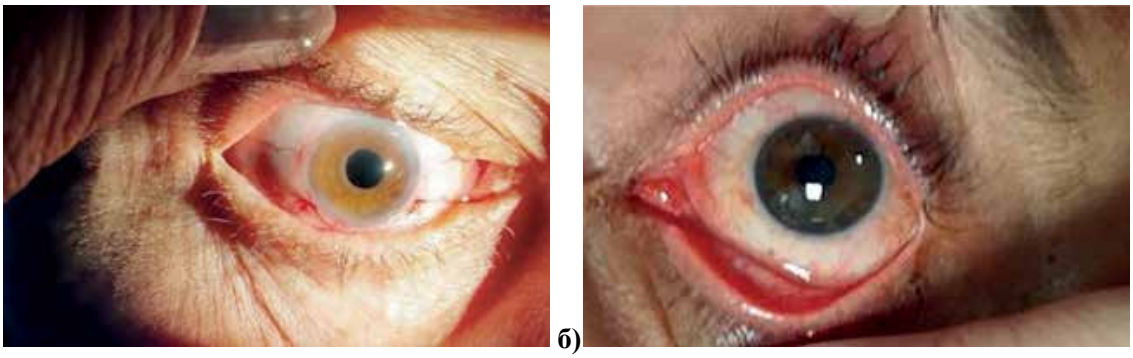

а) б)

Рисунок 5. *Пациент И.Б., спустя 7 месяцев после первичного обращения: а) правый глаз б) левый глаз.*

следует из анамнеза, в качестве местной консервативной терапии использовались аналог простагландина, бримонидина 0,2%, комбинация ингибитора карбоангидразы + неселективный β-блокатор и per os таблетки ацетолазамида 250 мг, но вместе с тем ВГД не снижалось.

Было решено под регулярным контролем ВГД, постепенно отменить все препараты с назначением на короткий срок (7 дней) бесконсервантных капель дексаметазона 0,15%.

Уже через 10 дней на фоне отмены капель бримонидина 0,2% состояние глазной поверхности глаза стало улучшаться, а ВГД снизилось, несмотря на отмену также и ацетолазамида 250 мг. Спустя месяц после полного прекращения используемой местной гипотензивной терапии уровень ВГД варьировал от 19 до 21 мм. Поскольку пациент наблюдался в частной клинике, следующий контрольный осмотр произошел лишь спустя 7 месяцев.

Результаты объективного исследования на 10.02.2024:

Vis OD = 0,4 н/к
Tn OD = 19,0 мм рт. ст.

Vis OS = 0,9 – 1,0 н/к
Tn OS = 20,0 мм рт. ст.

При осмотре кожа век не изменена, слезотечение отсутствует, конъюнктива спокойна во всех отделах, на роговице старые точечные единичные субэпителиальные помутнения **(рис. 5, а, б)**. Из анамнеза и согласно имеющимся на руках результатам тонометрии, последние полгода, уровень ВГД на обоих глазах варьировал от 17 до 20 мм рт ст. При этом со слов пациента никакая гипотензивная терапия не использовалась, а жалобы, характерные для токсического конъюнктивита, отсутствуют. Объективно отмечается стабильность показателей поля зрения (MD и PSD) и HRT, глазное дно без изменений.

Обсуждение

Исследования показали, что увеличение количества антиглаукоматозных препаратов, кратности их капель и соответственно нарастание воздействия БХ прямо пропорционально увеличению процента тяжести глаукомы и сухого глаза, ухудшению зрительной функции и качества жизни пациента, что наглядно было представлено на примере первого и второго клинического случаев [3 - 10, 11, 15].

Как следует из данных литературы токсическая реакция глаза на лечение бримонидином может спровоцировать неконтролируемый подъем ВГД за счет повышения эписклерального давления, связанного с сосудистым застоем усугубляя и без того тяжелое состояние пациента, которое, впрочем, устраняется при отмене препарата, что наблюдалось в обоих случаях [18, 20]. Отмена препарата во втором случае действительно способствовало снижению ВГД, в первом же случае на правом глазу этого достичь не удалось. Возможно, причиной тому был более длительный

период использования препарата. Также привлекает внимание в обоих случаях ошибочная интерпретация фолликулярной реакции у пациентов на выраженную реакцию глаза на капли бримонидина с назначением антивирусного лечения.

Как известно, местное применение альфа-агониста бримонидина может вызвать токсический конъюнктивит от 4,7% до 25% случаев, бета-блокаторов у 11-13% пациентов, ингибиторов карбоангидразы в 3–4% случаев, аналоги простагландинов лишь у 1,5% исследуемых. В среднем интервал развития токсический конъюнктивит от момента применения бримонидина составляет от 6 до 9 месяцев, однако имеются сведения о более раннем развитии – 14 дней и более позднем – 12 месяцев что, несомненно, следует учитывать при ведении пациентов с глаукомой [1, 2, 3, 7, 10, 12, 21, 22].

Заключение

Консервативная терапия является основой глаукомы. Однако длительное, многолетнее применение капель приводит к появлению перечисленных выше поверхностных заболеваний глаза и токсического конъюнктивита, вследствие их кумулятивного действия. Учитывать их важно и необходимо, поскольку качество жизни пациента напрямую связано с получаемым лечением и побочными эффектами консервативной терапии.

ƏDƏBİYYAT

REFERENCE | ЛИТЕРАТУРА

1. Amparo, F. Comparsison of two questionnaires for dry eye symptom assessment: the ocular surface disease index and the symptom assessment in dry eye / F.Amparo, D.A.Schaumberg, R.Dana // Ophthalmology, – 2015. 122, – p. 532-538. https://doi.org/10.1016/j.ophtha.2015.02.037
2. Moss, S.E. Long-term incidence of dry eye in an older population / S.E.Moss, R.Klein, B.E.Klein // Optom. Vis. Sci., – 2008. 85, – p. 668-674. https://doi.org/10.1097/OPX.0b013e318181a947
3. Jung, H. Ocular Surface Disease in Patients with Glaucoma / H.Jung, M.T.Nguyen, M.Banitt // January; 11. – 2025.
4. Антонова, А.В. Офтальмогипотензивная терапия и глазная поверхность больных глаукомой. Часть 1. Влияние лекарственного вещества гипотензивных препаратов на глазную поверхность / А.В.Антонова, В.П.Николаенко, В.В.Бржеский // Клиническая офтальмология, – 2020. 20(2), – с. 79-84. https://doi.org/10.32364/2311-7729-2020-20-2-79-84
5. Антонова, А.В. Офтальмогипотензивная терапия и глазная поверхность у больных глаукомой. Часть 2. Влияние консервантов гипотензивных препаратов на глазную поверхность / А.В.Антонова, В.П.Николаенко, В.В.Бржеский // Клин. Офтал., – 2020. 20(3), – с. 133-141. https://doi.org/10.32364/2311-7729-2020-20-3-133-141
6. Beltz, J. Brimonidine Induced Anterior Uveitis / J.Beltz, E.Zamir // Ocular Immunology and Inflammation, – 2015. 24(2), – p. 1-6. https://doi.org/10.3109/09273948.2015.1037845
7. Azari, A.A. Conjunctivitis: A Systematic Review / A.A.Azari, A.Arabi // J. Ophthalmic. Vis. Res., – 2020. Jul-Sep; 15(3), – p. 372-395. https://doi.org/10.18502/jovr.v15i3.7456
8. Crowley, M. Identifying ocular surface medicamentosa apart from ocular allergies // Optometry Times Journal, March; 7. – 2022. February digital edition – 2022. 14/2, https://www.optometrytimes.com/view/identifying-ocular-surface-medicamentosa-apart-from-ocular-allergies
9. Hamrah, P. Toxic conjunctivitis – UpToDate / P.Hamrah, R.Dana // Emergency Medicine News, – 2023. 45(9), – p. 11. https://doi.org/10.1097/01.EEM.0000978324.26374.0a
10. Бржеский, В.В. Глаукома и синдром «сухого глаза» // – М.: Боргес, – 2018. – с. 228.
11. Staumont, J. Toxic conjunctivitis direct damage to ocular tissues // J. Clin. Exp. Tox., – 2023. 7(1), – p. 134. https://doi.org/10.35841/2630-4570-7.1.134
12. Singh, S. Drug induced cicatrizing conjunctivitis: A case series with review of etiopathogenesis, diagnosis and management // The Ocular Surface. – 2022. 24, – p. 83-92. https://doi.org/10.1016/j.jtos.2022.02.004
13. Kahana, A. Drug-induced cicatrising granulomatous conjunctivitis / A.Kahana, M.M.Marcet, D.M.Albert [et al.] // Br. J. Ophthalmol., – 2007. May; 91(5), 691-692. https://doi.org/10.1136/bjo.2006.099085
14. Позднякова, В.В. Современная комплексная фармакотерапия аллергических заболеваний глаз / В.В.Позднякова, Е.С.Вахова // Эффективная фармакотерапия, – 2013. 23, – с. 41-44.
15. Bielory, L. ICON: Diagnosis and management of allergic conjunctivitis / L.Bielory, L.Delgado, C.H.Katelaris [et al.] // Ann. Allergy Asthma. Immunol., – 2020. Feb; 124(2), – p. 118-134. https://doi.org/10.1016/j.anai.2019.11.014
16. Wu, H.K. Conjunctivitis and Drug Hypersensitivity // Ento. Key. – 2016. https://entokey.com/conjunctivitis-and-drug-hypersensitivity/
17. Young, J.W. Brinzolamide-induced Follicular Conjunctivitis / J.W.Young, J.L.Clements, J.C.Morrison [et al.] // J. Glaucoma, – 2018. Nov; 27(11), – p. 183-184. https://doi.org/10.1097/IJG.0000000000001063
18. Watts, P. Delayed hypersensitivity to brimonidine tartrate 0.2% associated with high intraocular pressure / P.Watts, N.Hawksworth // Eye, – 2002. 16, – p. 132-135. https://doi.org/10.1038/sj/eye/6700053
19. Frolov, M.A. Intolerance of preservative-containing eye drops in a glaucoma patient: diagnostic and therapeutic challenges / M.A.Frolov, K.A.Kazakova, G.N.Dushina [et al.] // Bulletin of RSMU, – 2020. (1), – p.89-92. https://doi.org/10.24075/brsmu.2020.005
20. ALPHAGAN® P brimonidine tartrate Datasheet Version 7.0-CCDS v2.1 // May; 8. – 2023. https://www.medsafe.govt.nz/profs/datasheet/a/AlphaganP15eyedrops.pdf
21. Yeh, P.H. Brimonidine related acute follicular conjunctivitis: Onset time and clinical presentations, a long-term follow-up / P.H.Yeh, Y.C.Cheng, S.S.Shie [et al.] // Medicine (Baltimore), – 2021. Jul; 23. 100(29), – p. 26724. https://doi.org/10.1097/MD.0000000000026724
22. Patchinsky, A. Dermatological adverse effects of anti-glaucoma eye drops: a review / A.Patchinsky, N.Petitpain, P.Gillet [et al.] // J. Eur. Acad. Dermatol. Venereol., – 2022. 36, – p. 661-670. https://doi.org/10.1111/jdv.17928