

Мошетова Л.К.* , Кочергин С.А.* , Воробьева И.В.* , Гигинеишвили Д.Н.* , Нешкова Е.А.* , Кост О.А.** ,
Крюкова О.В.** , Тихомирова В.Е.** , Алехнович В.И.***

РЕЗУЛЬТАТЫ ВЛИЯНИЯ АНТИИШЕМИЧЕСКОЙ И МЕТАБОЛИЧЕСКОЙ ТЕРАПИИ НА КЛИНИКО-ФУНКЦИОНАЛЬНОЕ И МОРФОЛОГИЧЕСКОЕ СОСТОЯНИЕ СЕТЧАТКИ ПРИ САХАРНОМ ДИАБЕТЕ 2 ТИПА У БОЛЬНЫХ С ДИАБЕТИЧЕСКОЙ РЕТИНОПАТИЕЙ И СОПУТСТВУЮЩЕЙ ГИПЕРТОНИЧЕСКОЙ БОЛЕЗНЬЮ С УЧЕТОМ ПАТОГЕНЕТИЧЕСКОГО ФАКТОРА

*Кафедра офтальмологии и биохимии ГБОУ ДПО РМАПО Министерства здравоохранения, г. Москва**
*Кафедра химической энзимологии Химического факультета МГУ имени М.В. Ломоносова, г. Москва***
*Кафедра фундаментальных наук (ФН-4) ФГБОУ ВПО МГТУ им. Н.Э. Баумана, г. Москва****

Ключевые слова: сахарный диабет 2 типа, диабетическая ретинопатия, гипертоническая болезнь, антиишемическая и метаболическая терапия.

Сахарный диабет (СД) является социально-значимым заболеванием, что констатируется в Постановлении Правительства РФ от апреля 2011 № 254 «Предупреждение и борьба с социально-значимыми заболеваниями». У большинства больных с СД (до 90%) диагностируется СД второго типа (СД 2).

В популяции больных СД 2 основной патологией глаз является ретинопатия, которая диагностируется у 1/3 лиц при установлении диагноза СД 2 [1,2,3,4,5]. При этом на ранних стадиях диабетической ретинопатии (ДР) развивается капиллярная микроангиопатия с образованием неперфузируемых капиллярных зон, наблюдаются микроаневризмы вблизи зон с ослабленным кровоснабжением сетчатки. А также выявляются ишемические зоны сетчатки, что подтверждается исследованием – флюоресцентной ангиографией (ФАГ).

Одним из факторов возникновения и прогрессирования сосудистых осложнений СД и ДР является гипертоническая болезнь (ГБ), которая также относится к числу социально-значимых заболеваний в связи с высокой распространенностью.

Доказано, что ГБ встречается у 80% пациентов с СД 2, что определяет очень высокий риск сердечно-сосудистых осложнений. В условиях повышенного артериального давления (АД) отмечается «shear stress» на артериолы и капилляры почечных клубочков и сетчатки, что в сочетании с каскадом реакций, инициированных хронической гипергликемией, обуславливает увеличение темпов и тяжести развития микроваскулярных осложнений [1,6,7].

В регуляции артериального давления особо важное значение имеет ренин-ангиотензиновая система (РАС), ключевым звеном которой и является ангиотензинпревращающий фермент (АПФ) [8,9].

Современная инструментальная диагностика ДР и ГБ, использование антиишемических и метаболических препаратов позволит оценить их влияние на клиничко-функциональное и морфологическое состояние сетчатки с учетом патогенетического фактора активности АПФ в слезной жидкости. В связи с этим проведено данное исследование.

Целью данной работы явилось изучение динамики клиничко-функционального и морфологического состояния сетчатки на фоне метаболической и антиишемической терапии ДР при СД 2 типа с сопутствующей ГБ с учетом активности в слезной жидкости патогенетического фактора – АПФ.

Материалы и методы исследования. Клинические исследования проводились на кафедре офтальмологии ГБОУ ДПО РМАПО Министерства здравоохранения России на базе ГБУЗ ОКБ ДЗ г. Москвы, на кафедре химической энзимологии химического факультета МГУ имени М.В. Ломоносова. Математическую обработку и обработку результатов фундус-микрпериметрии МАИА проводили по методу, разработанному на факультете фундаментальных наук ФГБОУ ВПО МГТУ им. Н.Э. Баумана.

Обследовано 56 пациентов (112 глаз), среди которых выделены 2 группы (основная и контрольная), сопоставимые по полу и возрасту. Основную группу составили 28 пациентов (56 глаз) с СД 2, с ДР I и ДР II и гипертонической болезнью (ГБ) II, III стадии. Диагноз СД 2 был поставлен в соответствии с классифи-

кацией ВОЗ (1999г.). Диагноз гипертоническая болезнь (ГБ), был поставлен в соответствии с рекомендациями Всероссийского научного общества кардиологов (ВНОК) 2010 г. Стадия ГБ у большинства больных классифицировалась как II, степень АГ как 2 (АД 160-179/100-109 мм рт. ст.) и 3 ($\geq 180/\geq 110$ мм рт. ст.). Стадия ДР определялась в соответствии с классификацией ВОЗ (1999 г.): непролиферативная (НПДР), пре-пролиферативная (ППДР) и пролиферативная (ПДР).

Средний возраст обследуемых составил $64,3 \pm 1,6$ года: мужчины – 8 человек (29 %) - 16 глаз, женщины 20 (71%) - 40 глаз. Средняя продолжительность СД составила $10,6 \pm 1,3$ лет, средний уровень гликемии натощак - $7,7 \pm 0,4$ ммоль/л, средний уровень HbA1c - $7,8 \pm 0,3\%$.

Пациенты получали сахароснижающую терапию (пероральные таблетки, инсулин). В основной группе 23 пациента страдают ГБ II стадии, у 5 пациентов ГБ имеет тяжелое течение (III стадия). Антигипертензивная терапия включала постоянный прием ингибитора АПФ - Престариум (регистрационный номер ЛСР-000257/08) в дозе 5 мг. При первичном осмотре у 20 пациентов (40 глаз) диагностирована - ДР I стадии, у 8 пациентов (16 глаз) - ДР II стадии на фоне СД 2. Диабетический макулярный отек был выявлен у 4 пациентов (4 глаза). При осмотре глазного дна отмечались признаки сочетанной сосудистой патологии гипертонической и диабетической ретинопатии (рис.1).

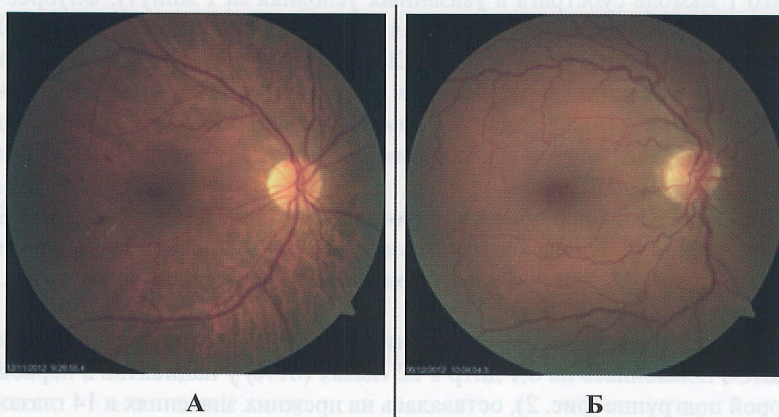


Рис. 1. А – Фото глазного дна больной К. 61г., Диагноз: СД 2 тип, ГБ II ст., ДР II и гипертоническая ретинопатия (симптом Салюса-Гунна II, точечные кровоизлияния в макулярной зоне, единичные микроаневризмы, единичные твердые экссудаты); Б – Фото глазного дна больной Б. 55 лет., Диагноз: СД 2 тип, ГБ II ст., ДР I и гипертоническая ретинопатия (симптом Салюса-Гунна II, Симптом Гвиста, единичные микроаневризмы).

Пациенты основной группы были разделены на 2 подгруппы. Первая подгруппа - 18 пациентов (36 глаз). При первичном осмотре максимальная корригированная острота зрения (МКОЗ) была снижена в 29 глазах (80,6%). Пациентам первой подгруппы проведено парабульбарное введение 0,5 мл 10% раствора препарата Мельдоний (Милдронат, регистрационный номер: Р № П-8-242 №010691 03.02.99ППР), который относится к числу антиоксидантных, и метаболических препаратов [9]. Курс терапии 10 парабульбарных инъекций. Вторая подгруппа – 9 пациентов (18 глаз). При первичном осмотре МКОЗ была снижена в 17 глазах (94,4%). Пациентам второй группы проводилось интраназальное введение 0,1% отечественного препарата Семакс (Met-Glu-His-Phe-Pro-Gly-Pro, Метионил-глутамил-гистидил-фенилаланил-пролил-глицил-пролин, регистрационный номер:94/294/10) по 100 мкг (2 капли) в каждый носовой ход 3 раза в день, в течение 20 дней. Данный препарат относится к числу антиишемических и антигипоксических нейротекторов [10]. У всех пациентов первой и второй подгруппы до и после лечения производился забор слезной жидкости, предварительным раздражением носа парами нашатырного спирта.

Контрольная группа состояла из 28 пациентов (56 глаз) – 14 здоровых пациентов (мужчин – 6, женщин – 9) и 14 пациентов с СД 2 типа без ДР (мужчин – 4, женщин – 10). Средний возраст здоровых пациентов составил – $63,1 \pm 1,9$ лет, средний уровень гликемии натощак – 5,6 ммоль/л. Средний возраст пациентов контрольной группы, страдающих СД 2 типа без сопутствующей ДР, составил – $64,6 \pm 1,7$ лет. Уровень гликемии натощак соответствовал в среднем – $7,0 \pm 0,7$ ммоль/л, гликированного гемоглобина $7,2 \pm 0,5\%$.

Методы исследования. При обследовании пациентов использовали традиционные офтальмологические методы: визометрия, тонометрия по Маклакову (10,0), определение критической частоты слияния мельканий (КЧСМ), прямая и обратная офтальмоскопия, осмотр глазного дна трехзеркальной линзой Гольдмана, ультразвуковое исследование глаза, а также фоторегистрация глазного дна на фундус-камере FF 450 Plus (Carl Zeiss, Германия), включая оптическую когерентную томографию RTVue-100 (OptoVue, США), фундус-микропериметрию MAIA (CenterVue Spa, Италия), флуоресцентную ангиографию сетчатки при помощи фундус-камеры FF 450 Plus (Carl Zeiss, Германия).

Биохимические методы исследования включали стандартное определение уровня глюкозы крови, гликозилированного гемоглобина в плазме крови, определение активности АПФ в слезной жидкости. Забор слезной жидкости (СЖ) в объеме 100 мкл производили из нижнего конъюнктивального свода с помощью автоматической пипетки до и после лечения, далее помещали в микропробирки типа Eppendorf и замораживали при температуре -20°C . Во всех случаях использовалась рефлекторная СЖ.

Активность АПФ определяли по начальным скоростям гидролиза с использованием субстрата Карбо-бензокси-Фенилаланин-Гистидин-Лейцин (Cbz-Phe-His-Leu), измеряя на многофункциональном микропланшетном ридере «Tescan Infinite M200» (Австрия) концентрацию продукта реакции His-Leu после его модификации ортофталевым альдегидом по методу [11]. Для этого в пробирки типа эппендорф помещали по 455 мкл фосфатного буфера с рН 7,5 (0,05M Na_2HPO_4 , 0,15M NaCl , 1мкM ZnSO_4), добавляли по 25 мкл слезной жидкости и инкубировали смесь в течение 10 минут при 37°C . К полученному раствору добавляли по 20 мкл 2,5 мМ раствора Cbz-Phe-His-Leu в том же буфере. Конечная концентрация субстрата в реакционной смеси составляла 0,1 мМ. Реакцию вели при 37°C в термостатах «Термит» (Россия) в течение двух часов. При этом степень превращения субстрата не превышала 5%. Реакцию останавливали добавлением 250 мкл 1 н. NaOH , вносили 50 мкл 0.2% ортофталевого альдегида, растворенного в метаноле, инкубировали смесь 10 минут, затем добавляли 63 мкл 6 н. HCl . Значения активности выражали в виде Ед/мл, где ЕД- количество АПФ, гидролизующего 1 мкмоль субстрата в указанных условиях за 1 минуту. Флуоресценцию образованного аддукта измеряли при длине волны возбуждения 370 нм и длине волны эмиссии 500 нм. Полученную смесь центрифугировали на центрифуге Eppendorf (США) в течение 90 с. при 1200 г для осаждения выпавших белков. Фоновую флуоресценцию измеряли в тех же условиях, но слезную жидкость вносили после добавления щелочи. Стандартную флуоресценцию измеряли так же, как и фоновую, но вместо субстрата использовали растворы продукта реакции His-Leu известной концентрации в фосфатном буфере с рН 7,5 (0,05M Na_2HPO_4 , 0,15M NaCl , 1мкM ZnSO_4).

Статистическая обработка результатов проводилась с помощью программного обеспечения IBM SPSS Statistics v. 20. Для расчета достоверности отличий использованы параметрический t-критерий Стьюдента для зависимых выборок при нормальном распределении и непараметрический U-критерий Манна-Уитни. Различия считались статистически значимыми при $p < 0,05$.

Результаты и обсуждение. Проведенные исследования показали, что после завершения курса терапии препаратами Милдронат и Семакс, МКОЗ повысилась на 0,1 дптр в 22 глазах (61%) у пациентов в первой подгруппе и в 16 глазах (89%) - во второй подгруппе (рис. 2), оставалась на прежних значениях в 14 глазах (39%) первой подгруппы и в 2 глазах (11%) во второй подгруппе ($p < 0,05$).

МЗОТ до и после лечения на Милдронате и Семаксе

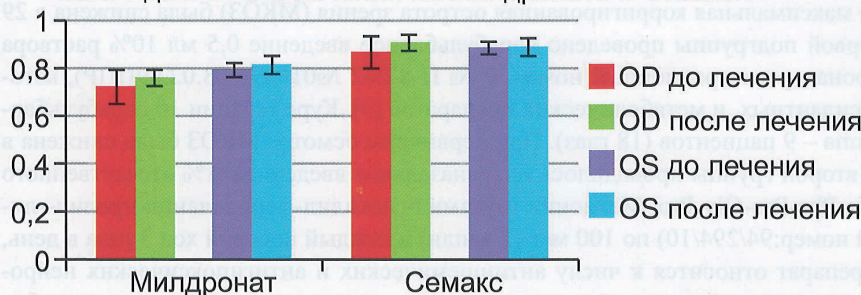


Рис. 2. Динамика МКОЗ до и после лечения Милдронатом и Семаксом

При исследовании толщины сетчатки в макулярной зоне у пациентов контрольной и основной групп (табл. 1) в группе контроля при сравнении данные параметры здоровых и пациентов СД 2 типа без ДР, были выявлены следующие различия в показателях толщины сетчатки: у пациентов СД 2 типа без ДР этот показатель был выше в фовеальной, парафовеальной и 3-х зонах перифовеальной области, кроме нижней зоны *perifovea*. Оценка толщины сетчатки в макулярной зоне у пациентов первой подгруппы (Милдронат) до лечения выявила достоверные отличия с контрольной (здоровые) группой для 8 исследуемых зон, кроме нижней зоны *perifovea*. В тоже время различия были недостоверны при сравнении толщины сетчатки этих пациентов и контрольной группы с СД 2 типа без ДР. У пациентов второй подгруппы (Семакс) статистически значимые различия выявлены при сравнении как с контрольной группой здоровых (по 8 зонам, кроме височной *perifovea*), так и при сравнении с контрольной группой пациентов с СД 2 типа без ДР (по верхней, носовой и нижней зонам *parafovea*). В ходе исследования проведена оценка (рис. 3) динамики изменения толщины сетчатки в различных зонах макулярной области у пациентов основной группы до и после метаболической и антиишемической терапии (Милдронат, Семакс).

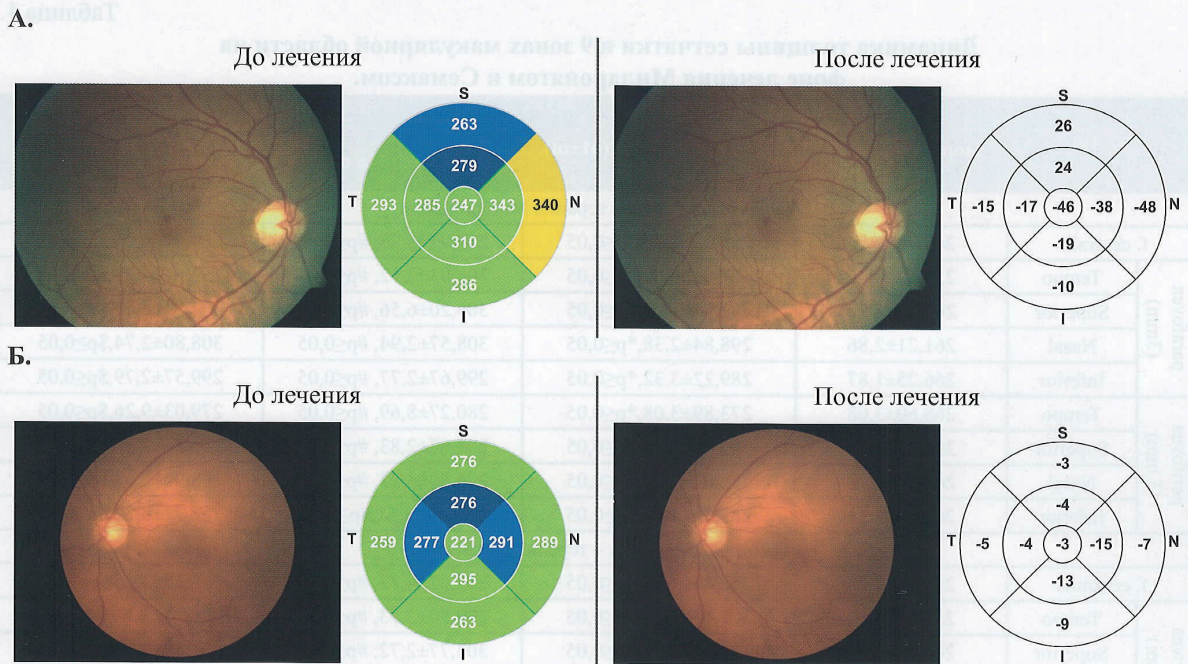
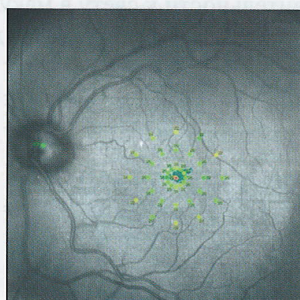


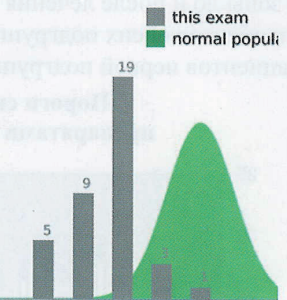
Рис.3. А. Фото и ОКТ (RTVue-100) до и после лечения препаратом Милдронат. Пациент П., 55 лет. Диагноз: СД 2 типа инсулинозависимый, ГБ II ст., ДР I. Б. Фото и ОКТ (RTVue-100) до и после лечения препаратом Семакс. Пациентка Д., 76 лет. Диагноз: СД 2 типа, инсулиннезависимый, ГБ III ст., ДР I

У пациентов первой подгруппы (Милдронат) после завершения курса терапии отмечено уменьшение толщины сетчатки ($p \leq 0,05$) в области f.centralis, височной, верхней и нижней зонах parafovea и височной зоне perifovea (табл. 1). В тоже время отмечено увеличение показателя толщины сетчатки в носовой зоне parafovea, в верхней, носовой и нижней зонах perifovea. Во второй подгруппе пациентов (Семакс) после завершения курса терапии уменьшение толщины сетчатки зарегистрировано ($p \leq 0,05$) в 9 зонах макулярной области (табл. 1).

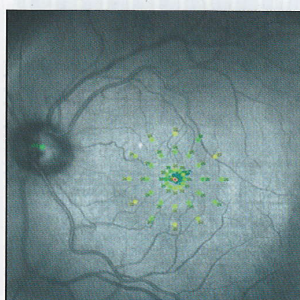
А. До лечения



Histogram of Threshold Frequencies



Б. После лечения



Histogram of Threshold Frequencies

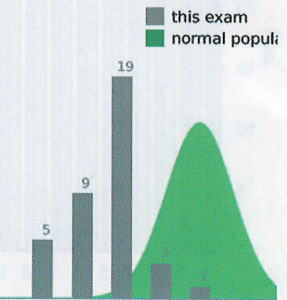


Рис.4. Данные фундус-микрпериметрии (MAIA) OS: А - до лечения Семаксом; Б - после лечения Семаксом. Пациентка Б., 64 г. СД 2 типа, инсулиннезависимый, ГБ III ст., ДР I, гипертоническая ангиопатия.

Таблица 1.

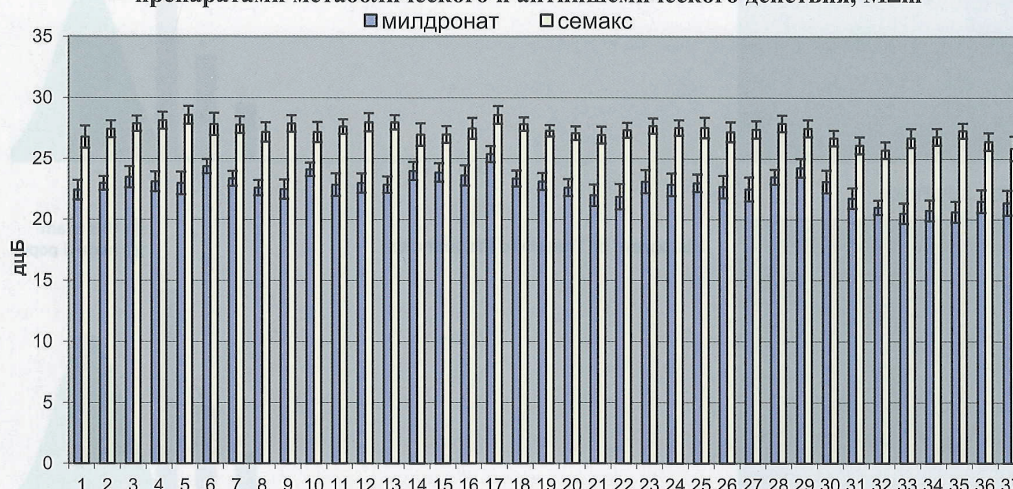
Динамика толщины сетчатки в 9 зонах макулярной области на фоне лечения Милдронатом и Семаксом.

N=18	Контрольная группа		Основная группа		
	Здоровые (M±m), мкм	СД 2 типа без ДР (M±m), мкм	До лечения (M± m), мкм	После лечения (M± m), мкм	
Первая подгруппа – терапия Милдронатом					
f. centralis	245,36±2,26	258,43±4,30, *p<0,05	259,97±3,98, #p<0,05	259,47±4,22, \$p<0,05	
parafovea (3 mm)	Tempo	301,43±4,96, *p<0,05	304,03±7,12, #p<0,05	259,47±4,22, \$p<0,05	
	Superior	262,89±2,96	282,53±10,1, *p<0,05	307,83±6,57, \$p<0,05	
	Nasal	261,21±2,86	298,84±2,38, *p<0,05	308,57±2,94, #p<0,05	308,80±2,74, \$p<0,05
	Inferior	266,25±1,87	289,22±3,32, *p<0,05	299,67±2,77, #p<0,05	299,57±2,79, \$p<0,05
perifovea (5 mm)	Tempo	273,89±3,08, *p<0,05	280,27±8,69, #p<0,05	279,03±9,26, \$p<0,05	
	Superior	269,43±2,90	285,46±2,92, *p<0,05	285,67±2,83, #p<0,05	286,57±2,71, \$p<0,05
	Nasal	269,39±2,73	292,07±2,39, *p<0,05	286,80±3,23, #p<0,05	288,90±2,68, \$p<0,05
	Inferior	268,04±3,31	265,79±3,35, *p>0,05	258,43±2,51, #p>0,05	258,77±3,22, \$p>0,05
Вторая подгруппа – терапия Семаксом					
f. centralis	245,36±2,26	258,43±4,30, *p<0,05	257,62±4,72, #p<0,05	256,38±4,25, \$p<0,05	
parafovea (3 mm)	Tempo	301,43±4,96, *p<0,05	299,50±2,93, #p<0,05	297,27±3,18, \$p<0,05	
	Superior	262,89±2,96	282,53±10,1, *p<0,05	303,77±2,72, #p<0,05	301,88±2,81, \$p<0,05
	Nasal	261,21±2,86	298,84±2,38, *p<0,05	306,42±2,94, #p<0,05	305,73±2,93, \$p<0,05
	Inferior	266,25±1,87	289,22±3,32, *p<0,05	298,77±2,43, #p<0,05	297,27±2,61, \$p<0,05
perifovea (5 mm)	Tempo	273,89±3,08, *p<0,05	265,46±3,04, #p>0,05	265,42±2,69, \$p<0,05	
	Superior	269,43±2,90	285,46±2,92, *p<0,05	282,62±2,68, #p<0,05	280,62±2,57, \$p<0,05
	Nasal	269,39±2,73	292,07±2,39, *p<0,05	283,27±2,98, #p<0,05	282,77±3,29, \$p<0,05
	Inferior	268,04±3,31	265,79±3,35, *p>0,05	250,85±2,14, #p>0,05	249,85±2,46, \$p<0,05

* достоверность различий между здоровыми и пациентами с СД 2 типа без ДР группы контроля; # достоверность различий по сравнению с показателями контрольной группы; \$ достоверность различий по сравнению с группой контроля и в основной группе до и после лечения

При фундус-микропериметрии МАΙΑ оценка динамики чувствительности сетчатки в 37 точках макулярной зоны до и после лечения выявила достоверное повышение чувствительности к свету в макулярной зоне у пациентов обеих подгрупп (рис. 4). При этом, на фоне терапии наибольший эффект ($p<0,05$) достигнут у пациентов первой подгруппы (рис.5).

Пороги световой чувствительности после лечения пациентов препаратами метаболического и антиишемического действия, M±m*



* - все различия значимы в группе на милдронате по сравнению с группой на семаксе после лечения,

Рис. 5. Сравнение световой чувствительности макулы до и после лечения пациентов препаратами Милдронат и Семакс.

Активность АПФ в СЖ до лечения Милдронатом у пациентов первой подгруппы варьировала от $0,46 \pm 0,03$ до $1,76 \pm 0,14$ мЕд/мл, составив в среднем $1,11 \pm 0,09$ мЕд/мл. После лечения этот показатель варьировал от $0,32 \pm 0,04$ мЕд/мл до $1,71 \pm 0,16$ мЕд/мл, составив в среднем $1,02 \pm 0,1$. При этом у 3 человек активность АПФ выросла. Отсутствие изменения активности АПФ отмечено у 3 пациентов. А у 12 пациентов установлено статистически значимое снижение активности АПФ (рис.6). Необходимо отметить, что у пациентов с выявленным повышением активности АПФ в период лечения Милдронатом отмечались стрессовые ситуации (семейного характера), которые сопровождались повышением уровня АД и глюкозы крови, что возможно и было причиной активности АПФ также и в слезе.

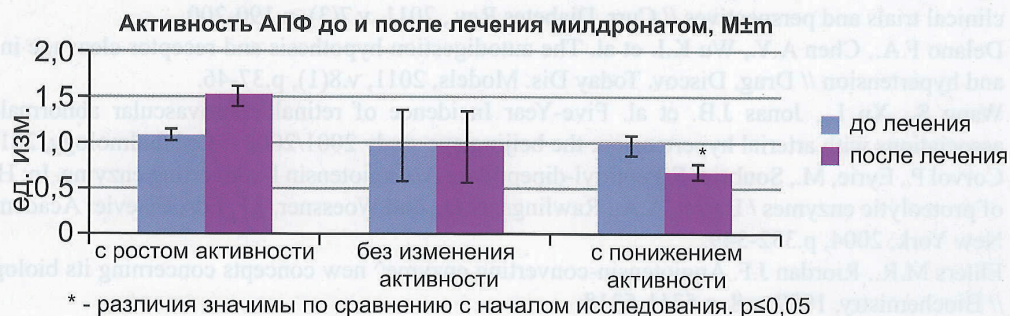


Рис.6. Активность уровня АПФ в СЖ у пациентов до и после лечения Милдронатом

В подгруппе пациентов (9 человек), получавших лечение Семаксом, активность АПФ в СЖ до лечения варьировала от $0,6 \pm 0,01$ до $1,78 \pm 0,05$ мЕд/мл, составив в среднем $1,19 \pm 2$ мЕд/мл. После лечения показатели варьировали от $0,31 \pm 0,02$ мЕд/мл до $1,53 \pm 0,03$ мЕд/мл, составив в среднем $0,92 \pm 0,03$ (рис. 7). Однако выявленное снижение активности АПФ в СЖ носило недостоверный характер на фоне лечения Семаксом.

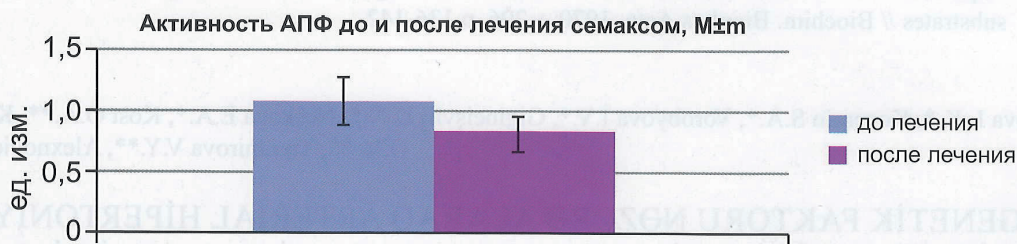


Рис. 7. Активность АПФ в СЖ до и после лечения Семаксом

Обсуждение. Ретинопатия у больных СД 2 типа существенно влияет на качество жизни, так как является основной причиной прогрессирующего снижения зрения, вплоть до слепоты. В настоящее время не найдено терапевтических средств, способных кардинально влиять на течение пролиферативной стадии ДР. Эффективным способом борьбы с новообразованными сосудами, является обширная лазеркоагуляция сетчатки. К сожалению довольно часто пациенты обращаются с уже далеко зашедшими стадиями ДР, когда лазеркоагуляция не способна остановить патологический процесс или уже противопоказана. Предупреждение данных катастрофических осложнений требует воздействия на различные патогенетические звенья ДР. В этом аспекте проведение метаболической и антиишемической консервативной терапии может способствовать предупреждению тяжелых осложнений ДР и их вторичной профилактике. Особенно это актуально в отношении пациентов, имеющих наиболее часто встречающуюся полипатию – СД 2 типа и ГБ, при которых имеет место общность патогенетических механизмов развития сосудистого поражения, в том числе в сетчатке глаза. Проведенное нами исследование выявило положительное влияние антиоксидантной (Милдронат) и антиишемической (Семакс) терапии на клинично-функциональные и морфологические показатели сетчатки ($p < 0,05$) (максимально скорректированная острота зрения, светочувствительность макулы и толщина сетчатки) у пациентов с ДР в сочетании с гипертонической болезнью при сахарном диабете 2 типа. Анализ проведенного биохимического исследования активности АПФ в слезной жидкости до и после лечения препаратами Милдронат и Семакс выявил положительное влияние антиоксидантной и антиишемической терапии больных ДР I и II на фоне СД 2 с сопутствующей ГБ II и III стадией. Динамическое наблюдение за пациентами продолжается.

LİTERATURA

1. Аметов А.С., Лысенко М.А. Сахарный диабет 2 типа и сердечно-сосудистые заболевания: столкновение двух глобальных неинфекционных эпидемий // РМЖ, 2011, т.19, №13(407), с.802-804.
2. Дедов И.И., Шестакова М.В. Сахарный диабет – глобальная медико-социальная проблема современности // Consilium Medicum, 2009, т.11, №12, с.5-8.
3. Касаткина С.Г., Касаткин С.Н. Значение дисфункции эндотелия у больных сахарным диабетом 2-го типа // Фундаментальные исследования, 2011, № 7, с.248-252.
4. Abbate M., Cravedi P., Iliev I. et al. Prevention and treatment of diabetic retinopathy: evidence from clinical trials and perspectives // Curr. Diabetes Rev., 2011, v.7(3), p.190-200.
5. Delano F.A., Chen A.Y., Wu K.I. et al. The autodigestion hypothesis and receptor cleavage in diabetes and hypertension // Drug. Discov. Today Dis. Models, 2011, v.8(1), p.37-46.
6. Wang S., Xu L., Jonas J.B. et al. Five-Year Incidence of retinal microvascular abnormalities and associations with arterial hypertension: the Beijing eye study 2001/2006 // Ophthalmology, 2012, p.20.
7. Corvol P., Eyrie, M., Soubrier F. Peptidyl-dipeptidase A/Angiotensin I-converting enzyme. In: Handbook of proteolytic enzymes / Barret, A.A., Rawlings, N.D., and Woessner, J.F, Eds. Elsevier Academic Press, New York, 2004, p.332-349.
8. Ehlers M.R., Riordan J.F. Angiotensin-converting enzyme^ new concepts concerning its biological role // Biochemistry, 1989, v.8, p.5311-5318.
9. Михин В.П., Поздняков Ю.М., Хлебодаров Ф.Е. и др. Милдронат в кардиологической практике – итоги, новые направления, перспективы // Кардиоваскулярная терапия и профилактика, 2012, №11(1), с.95-102.
10. Полунин Г.С., Нуриева С.М., Баяндин Д.Л. и др. Определение терапевтической эффективности нового отечественного препарата «Семакс» при заболеваниях зрительного нерва // Вестн. офтальмол., 2000, т.116, №1, с.15-18.
11. Piquilloud Y., Reinharz A., Roth M. Studies on the angiotensin converting enzyme with different substrates // Biochim. Biophys.Acta, 1970, v.206, p.136-142.

Moşetova L.K.*, Koçergin S.A.*, Vorobyova İ.V.*, Giginеişvili D.N.*, Neşkova E.A.*, Kost O.A.***, Kryukova O.V.**, Tixomirova V.Y.**, Alexnoviç V.İ.***

PATOGENETİK FAKTORU NƏZƏRƏ ALARAQ ARTERIAL HİPERTONİYA VƏ DİABETİK RETİNOPATİYALI XƏSTƏLƏRDƏ 2 TİP ŞƏKƏRLİ DİABET ZAMANI TORLU QIŞANIN KLİNİKİ-FUNKSIONAL VƏ MORFOLOJİ VƏZİYYƏTİNƏ ANTIİŞEMİK VƏ METABOLİK TERAPİYALARIN TƏSİRİNİN NƏTİCƏLƏRİ

*RDТТА oftalmologiya və bioximiya kafedraları, Moskva şəh.**

*M.V.Lomonosov adına MDU-nun kimyəvi enzimologiya kafedrası, Moskva şəh.***

*N.E.Bauman adına MDTM-nin fundamental elmlər kafedrası, Moskva şəh.****

Açar sözlər: 2 tip şəkərli diabet, diabetik retinopatiya, hipertoniya xəstəlik, antiişemik və metabolik terapiya

XÜLASƏ

Məqsəd. Göz yaşında angiotenzinçevirən ferment (ATF) - patogenetik faktorun aktivliyini nəzərə alaraq arterial hipertoniya və diabetik retinopatiyalı xəstələrdə 2 tip şəkərli diabet xəstələrində torlu qişanın kliniki-funksional və morfoloji vəziyyətinin dinamikasının antiişemik və metabolik terapiya fonunda öyrənilməsi.

Material və metodlar. 56 pasiyent (112 göz) iki qrupa bölünmüşdür. Orta yaş 64,3±1,6 təkil etmişdir. Əsas qrup – 28 pasiyent (56 göz), DR1 və DR2, ŞD2 və II-III mərhələli HX. Kontrol qrup – 28 xəstə (56 göz), DR-sız ŞD2. Müayinə üsulları: ənənəvi oftalmoloji və biokimyəvi. Biokimyəvi üsullara qanda qlükozanın tərkibi, qanın plazmasında qlükolizə edilmiş hemoqlobinin və göz yaşında ATF-nin aktivliyinin təyini daxil idi. Əsas qrup xəstələrinə metabolik və antiişemik terapiya (Mildronat, Semaks) aparılmışdır.

Yekun. Aparılan tədqiqat nəticəsində aşkar olunub ki, II-III mərhələli arterial hipertoniya və DR1 və DR2 ilə ŞD2 olan xəstələrdə törəli qışanın kliniki-funksional və morfoloji vəziyyətinə ($p < 0,05$) antiişemik (Semaks) və metabolik (Mildronat) terapiyanın təsiri müsbət olmuşdur. Mildronat və Semaks preparatları ilə müalicədən sonra göz yaşında ATF-nin aktivliyinin biokimyəvi tədqiqatının təhlili göstərmişdir ki, II-III mərhələli arterial hipertoniya və DR1 və DR2 ilə ŞD2 olan xəstələrdə antiişemik və metabolik terapiyanın təsiri müsbət olmuşdur.

Moshetova L.K.*, Kochergin S.A.*, Vorobyeva I.V.*, Gigineishvili D.N.*, Neshkova E.A.*, Kost O.A.**,
Kryukova O.V.***, Tikhomirova V.E.***, Alekhovich V.I.***

IMPACT OF ANTI-ISCHEMIC AND METABOLIC THERAPY ON CLINICAL-FUNCTIONAL AND MORPHOLOGICAL STATE OF THE RETINA IN TYPE 2 DIABETES MELLITUS IN PATIENTS WITH DIABETIC RETINOPATHY AND CONCOMITANT HYPERTENSION WITH DUE REGARD TO PATHOGENETIC FACTOR

*Department of Ophthalmology and Biochemistry of the SBEI of APE at the RMAPE of the Ministry of Health, Moscow**

Key words: *type 2 diabetes mellitus, diabetic retinopathy, hypertension, anti-ischemic and metabolic therapy.*

SUMMARY

Aim: To study the dynamics of clinical-functional and morphological state of the retina against the metabolic and anti-ischemic therapy of DR in type 2 DM with concomitant hypertension with due regard to the activity in the lacrimal fluid of the pathogenetic factor - ACE.

Materials and methods of research: 56 patients (112 eyes) have been examined and 2 groups have been detected: mean age of the examined was $64,3 \pm 1,6$ years old. The study group consisted of 28 patients (56 eyes) with DM 2, DR I and DR II and hypertension II, III stage. The control group consisted of 28 patients (56 eyes) with DM 2 without DR. Research methods: while examining the patients the traditional ophthalmologic methods have been used. Biochemical methods: determination of blood glucose, glycosylated hemoglobin in blood plasma, determination of ACE activity in lacrimal fluid. The control group patients received metabolic and anti-ischemic therapy.

Conclusion: Our study has shown a positive effect of antioxidant (Mildronate) and anti-ischemic (Semax) therapy on clinical-functional and morphological parameters of the retina ($p < 0,05$) (best corrected visual acuity, macula sensitivity to light and retinal thickness) in patients with DR in combination with hypertension in type 2 diabetes mellitus.

The analysis of the conducted biochemical research of ACE activity in the lacrimal fluid before and after use of Mildronate and Semax has proven the positive effect of antioxidant and anti-ischemic therapy for patients with DR I and II on the background of type 2 DM associated with hypertension II and III stage.

Для корреспонденции:

Мошетова Лариса Константиновна, д.м.н., профессор, академик РАМН, ректор РМАПО.